B/C 2811014094 No. 4136 | H

J.62 350



THE INSTITUTE OF OPHTHALMOLOGY
LONDON

EX LIBRIS

OPHTHALMOLOGY HC67 BING

B1.3
31

CENTRAL LONDON
OPHTHALMIC
HOSPITAL

Gehirn und Auge

Digitized by the Internet Archive
in 2014

https://archive.org/details/b21287983

Gehirn und Auge

Nach einem im Oktober 1913 vor dem Verein rheinisch-westfälischer Augenärzte in Düsseldorf abgehaltenen Fortbildungskurs

von

Robert Bing
Dozent für Nervenheilkunde an der Universität Basel

ROYAL LONDON OPHTHALMIC HOSPITAL

Mit 50, zum Teil farbigen Abbildungen

Wiesbaden
Verlag von J. F. Bergmann
1914

Nachdruck verboten.
Das Recht der Übersetzung in allen Sprachen vorbehalten.
Copyright 1914 by J. F. Bergmann.

Druck der Königl. Universitätsdruckerei H. Stürtz A. G., Würzburg.

Geleitwort

Als in der Reihe der Fortbildungskurse, die seit einigen Jahren der Verein rheinisch-westfälischer Augenärzte für seine Mitglieder veranstaltet, das Thema „Gehirn und Auge“ gewählt wurde, baten wir Herrn Privatdozenten Dr. Bing, den neurologischen Teil zu übernehmen.

Herr Kollege Bing entledigte sich seiner Aufgabe so glücklich und gab eine so klare, übersichtliche und trotz der verhältnismässig kurzen zu Gebote stehenden Zeit erschöpfende Darstellung, dass in den Hörern der Wunsch rege wurde, diese über die flüchtigen Stunden des Kurses hinaus festzuhalten und sie auch den Vereinsmitgliedern, die teilzunehmen verhindert waren, zugänglich zu machen.

Unseres Wunsches Erfüllung bringt Herr Kollege Bing in der vorliegenden Abhandlung, von der wir annehmen dürfen, dass sie jedem Augenarzt und darüber hinaus allen ophthalmologisch oder neurologisch interessierten Kollegen willkommen und wertvoll sein wird.

Bonn, Januar 1914

E. Hummelsheim

Vorbemerkungen

In folgendem möchte ich versuchen, unter Verzicht auf alles Nebensächliche und unter möglichster Vermeidung kontroverser Gegenstände dem heutigen Wissensstande von den Wechselbeziehungen zwischen Gehirn und Auge, dem wichtigsten Grenzgebiete zwischen Neurologie und Ophthalmologie, eine knappe, zusammenfassende und anschauliche Darstellung zu widmen. Selbstverständlich werde ich dabei alles auf die Untersuchungstechnik bezügliche nicht berücksichtigen, weil hier der Nervenarzt vom Augenarzte zu lernen hat, und nicht umgekehrt. Aus demselben Grunde sollen Dinge wie die sog. „Keratitis neuroparalytica", die Sensibilitätsstörungen der Hornhaut, der Herpes zoster usw. höchstens beiläufig in den Kreis der Betrachtungen einbezogen, nicht aber eingehend besprochen werden.

Robert Bing

Inhaltsverzeichnis.

Seite

Geleitwort V

Vorbemerkungen VII

A. Anatomie, Physiologie und Physiopathologie der Augenbewegungen und Pupillenreaktionen 1

I. Das allgemeine Schema der motorischen Innervation. — Die speziellen Verhältnisse im Bereiche der Augenmuskelnerven: Bilateralität der kortikalen Innervation, totale oder partielle Kreuzung infranukleärer Bahnen, Ganglion ciliare etc. — Mikroskopische Anatomie und physiologische Gliederung der Augenmuskelkerne. — Das Centrum ciliospinale und dessen Funktionen: Hornerscher Symptomen-Komplex etc. . . . 1

II. Der supranukleäre Überbau der Augenmuskelnerven. — Kortikale Assoziationscentren, kortikales und pontines Blickcentrum. — „Déviation conjuguée" und ähnliches. — Differentialdiagnose zwischen supranukleären, nukleären und infranukleären Augenmuskellähmungen. — Typische Kombinationen mit sonstigen Ausfallssymptomen: Webersche, Foville-sche Lähmung etc. 16

III. Motorische Reizsymptome. — Der kalorische Nystagmus. — Dessen Erklärung durch die Theorie der Lymphokinese. — Der spontane Nystagmus, seine klinische Bedeutung und seine Beziehungen zur „Déviation conjuguée". — Vertikaler Nystagmus und Magendiesche Schielstellung 25

IV. Die Pupillenreflexe und deren anatomisches Substrat. — Physiologisches: „Pupillenfasern und Sehfasern" oder einheitliche „optikomotorische Fasern"? — Die synkinetischen Pupillenbewegungen bei Akkommodation, Konvergenz und Lidschluss. — Die reflektorische Pupillenstarre (Pathogenese und pathologische Anatomie). — Pathologisch-anatomische Analogie mit den Läsionen der spinalen Reflexkollateralen bei Tabes 28

B. Anatomie, Physiologie und Physiopathologie der zentralen Sehapparate 34

I. Der Aufbau der optischen Bahnen und Centren. — Klinische Bedeutung der Läsionen: a) des Opticus peripher vom Chiasma; b) des Chiasma selbst; c) des Tractus, der primären Sehcentren und der Graioletschen Strahlung; d) der Area striata; e) der Marksubstanz und Konvexität des Hinterhautlappens, sowie des Gyrus angularis. — Heteronyme und homonyme, nasale, temporale und laterale Hemianopsien. — Hemianopische Pupillenstarre und remiaropische Pupillenreaktion. — Rindenblindheit und optische Agnosien („Seelenblindheit" und „Alexie") 34

Seite

II. Typische Kombinationen optischer Ausfälle mit sonstigen zerebralen Symptomen und deren topisch-diagnostische Bedeutung: die Läsionen des „Carrefour sensitif", des Occipitalmarkes, der Vierhügelgegend, der Hypophyse etc. — Ätiologische Hinweise auf die Lokalisation des pathologischen Prozesses 48

III. Weiteres zur Differentialdiagnose der Tractus- und der Occipitalhemianopsien: positive und negative Skotome, „überschüssiges Gesichtsfeld". — Anatomische Erklärung für das Erhaltenbleiben des zentralen Sehens, sowie für das „überschüssige Gesichtsfeld". — Die transitorische Blindheit bei einseitigen Läsionen der Sehrinde und deren Zustandekommen durch die sog. „Diaschisis". 52

IV. Die Nichtwahrnehmung der eigenen Blindheit bei Hirnerkrankungen. — „Nichtsehen" und „Dunkelsehen". — Optische Halluzinationen und Photopsien. — Die Frage der „kortikalen Retina" und der Quadrantenhemianopsien. — Hemianopsia horizontalis inferior et superior. — Hemiamblyopie und Hemiachromatopsie. — Optische Aphasie 58

C. Übersicht über die Hirnkrankheiten, bei denen okuläre Symptome vorkommen 63

I. Die Stauungspapille und deren Pathogenese; ihre Stellung im Rahmen des übrigen „Hirndruck-Symptomenkomplexes". — Ihr Vorkommen bei Hirntumoren verschiedener Lokalisation. — Die Meningitis serosa diffusa und circumscripta. — Die „Hirnschwellung". — Die „Pseudotumoren", 63

II. Die okulären Symptome bei Meningitis cerebralis purulenta, bei tuberkulöser Hirnhautentzündung, epidemischer Genickstarre, Pachymeningitis haemorrhagica interna, Hirnabszessen, Cysticerken und Echinokokken des Gehirns, Aneurysmen der Arteria fossae Sylvii und Carotis, Solitärtuberkeln und -gummen 69

III. Die syphilogenen Erkrankungen des Gehirns und seiner Hüllen mit besonderer Berücksichtigung des Argyll Robertsonschen Phänomens, der Opticuserkrankungen und Augenmuskellähmungen. — Die Augenstörungen bei multipler Sklerose, hereditären Ataxien, Gehirnarteriosklerose, Apoplexien, Thrombosen und Embolien der Gehirnarterien, Thrombosen der Duralsinus 72

IV. Ophthalmologische Befunde bei Heine-Medinscher Krankheit, Polioëncephalitis superior haemorrhagica, Ophthalmoplegia chronica progressiva, Hydrocephalus congenitus und acquisitus, Turmschädel, infantilem Kernschwund, infantiler Zerebrallähmung, enzephalopathischen Idiotien. — Die „amaurotische Idiotie". — Die „mongoloïde Idiotie". — Die Augensymptome bei Epilepsie. — Ophthalmische und ophthalmoplegische Migräne 80

Literatur 90

Sachregister 92

A. Anatomie, Physiologie und Physiopathologie der Augenbewegungen und Pupillenreaktionen.

I.

Wenn wir an die Betrachtung der Mechanismen herantreten, welche die Funktionen unserer Augenmuskeln beherrschen, so ist es empfehlenswert, sich zunächst vor Augen zu halten, inwiefern hier einerseits Verhältnisse obwalten, die für die Gesamtheit der motorischen Innervationen Geltung haben, und inwiefern wir es anderseits mit Dingen zu tun haben, durch die den Augenmuskeln eine physiologische Sonderstellung zukommt.

Figur 1 zeigt an den Verhältnissen der Rückenmarksnerven das allgemeine Schema der motorischen Innervation. Wir sehen, dass letztere sich für die willkürliche, gestreifte Muskulatur etwas einfacher gestaltet, als für die unwillkürliche, glatte. — Im ersteren Falle findet nämlich die Reizüberleitung vom motorischen Rindenzentrum zum Muskel durch eine Kette von nur zwei Neuronen statt, dem kortikonukleären oder supranukleären Neuron (beim gewählten Beispiele durch die Pyramidenbahn repräsentiert) und dem nukleomuskulären oder infranukleären Neuron (das hier von den Rückenmarksvorderhörnern durch die vorderen Wurzeln in die peripheren motorischen Nerven gelangt). — Für die Innervation der glatten, unwillkürlichen Muskulatur (also der Gefässwände, Hohleingeweide etc.) besteht jedoch die Neuronenkette aus drei Nerveneinheiten, indem der periphere Trajekt von einer Etappe im Sympathicus unterbrochen ist, so dass hier das einheitliche nukleomuskuläre Neuron der willkürlichen Innervation durch ein nukleosympathisches und ein sympathikomuskuläres substituiert ist.

Figur 2 stellt grobschematisch die entsprechenden Verhältnisse im Gebiete des Oculomotoriuskernes dar. Als prinzipielle Übereinstimmung ist hervorzuheben, dass den gestreiften Muskeln (hier z. B. dem Rectus superior) die kortikalen Impulse nur durch ein kortikonukleäres oder supranukleäres und durch ein nukleo-

muskuläres oder infranukleäres Neuron zugeleitet werden, während für die glatten Augenmuskeln die obligatorische Zwischenstation im Ganglion ciliare gegeben ist. — Das Ganglion ciliare gehört bekanntlich zum „kranialautonomen“ System, also zum Sympathicus im weiteren Sinne; in ihm geht der Innervationsreiz von den weissen, markhaltigen Fasern der nukleosympathischen Neurone auf die grauen,

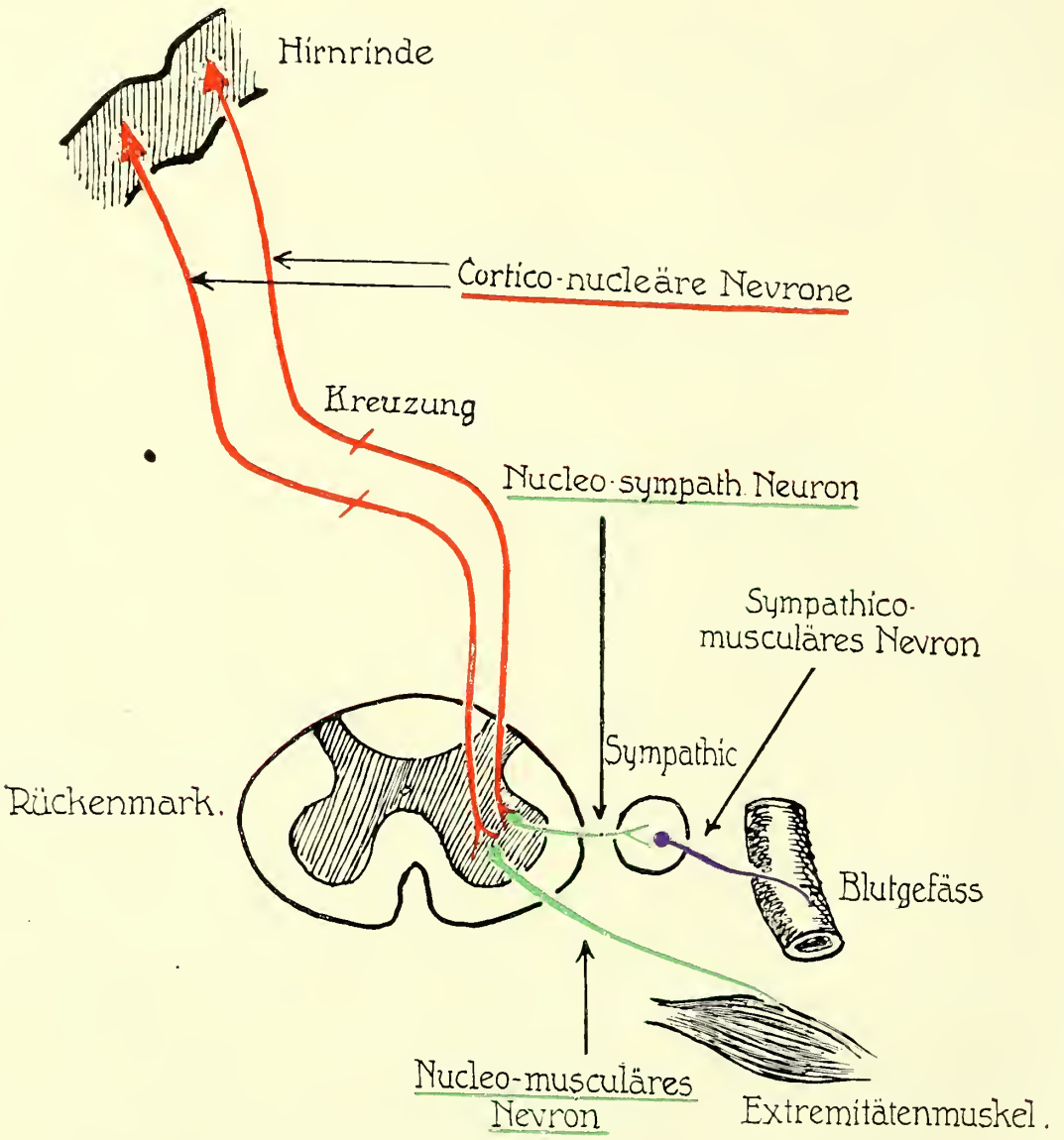

Fig. 1. Allgemeines Schema der motorischen Innervation.

marklosen Fasern der sympathikomuskulären über. — Zum Unterschiede von der grossen Mehrzahl unserer sonstigen Muskeln sind nun aber die Augenmuskeln nicht bloss von der gegenüberliegenden Grosshirnhemisphäre aus supranukleär innerviert, wie es Fig. 1 zeigt, sondern auch von der gleichseitigen. Daraus ergibt sich als erste physiopathologische Folgerung, dass Augenmuskellähmungen fast niemals durch supra-

nukleäre Läsionen entstehen, also z. B. dem klassischen Bilde der zerebralen Hemiplegie durchaus fremd sind. Denn auch nach Wegfall des Einflusses der einen Hemisphäre fliessen den Augenmuskelkernen aus der intakt gebliebenen anderen Grosshirnhälfte die zu ihrer Funktion notwendigen Impulse weiter zu. Eine Ausnahme von dieser Regel macht die Ptosis: ist doch eine isolierte

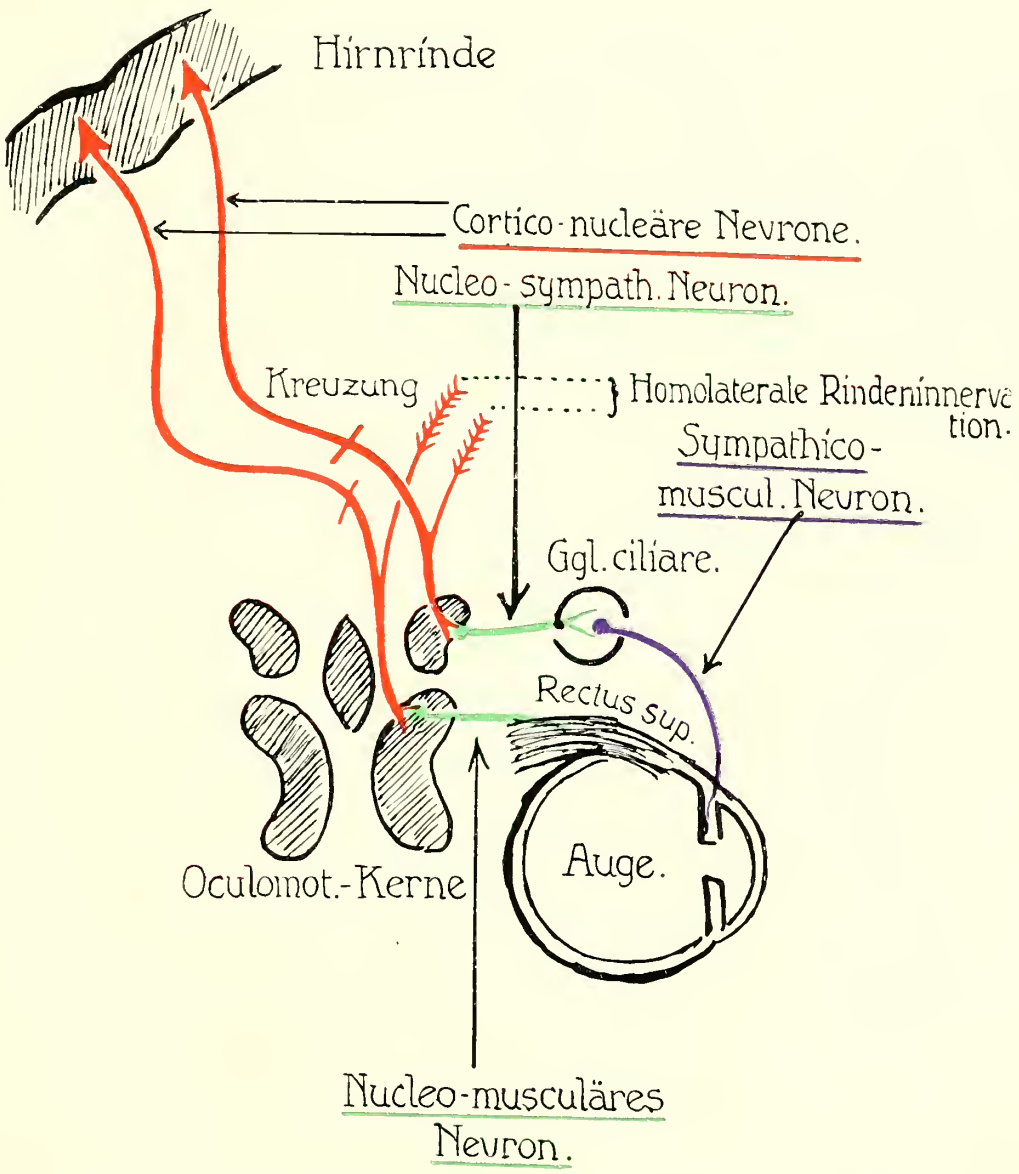

Fig. 2. Schema der Innervation im Oculomotoriusgebiete.

gekreuzte Lähmung des Levator palpebrae bei einseitigen Rindenläsionen nicht ganz selten, woraus wir schliessen dürfen, dass bei einer relativ beträchtlichen Anzahl von Individuen die kortikale Innervation dieses Muskels eine überwiegend kontralaterale ist.

Die bilaterale Rindeninnervation ist bekanntlich nicht das ausschliessliche Privileg des Oculomotorius, Trochlearis und Abducens. Sie kommt vielmehr auch dem oberen Facialis, dem Trigeminus, dem

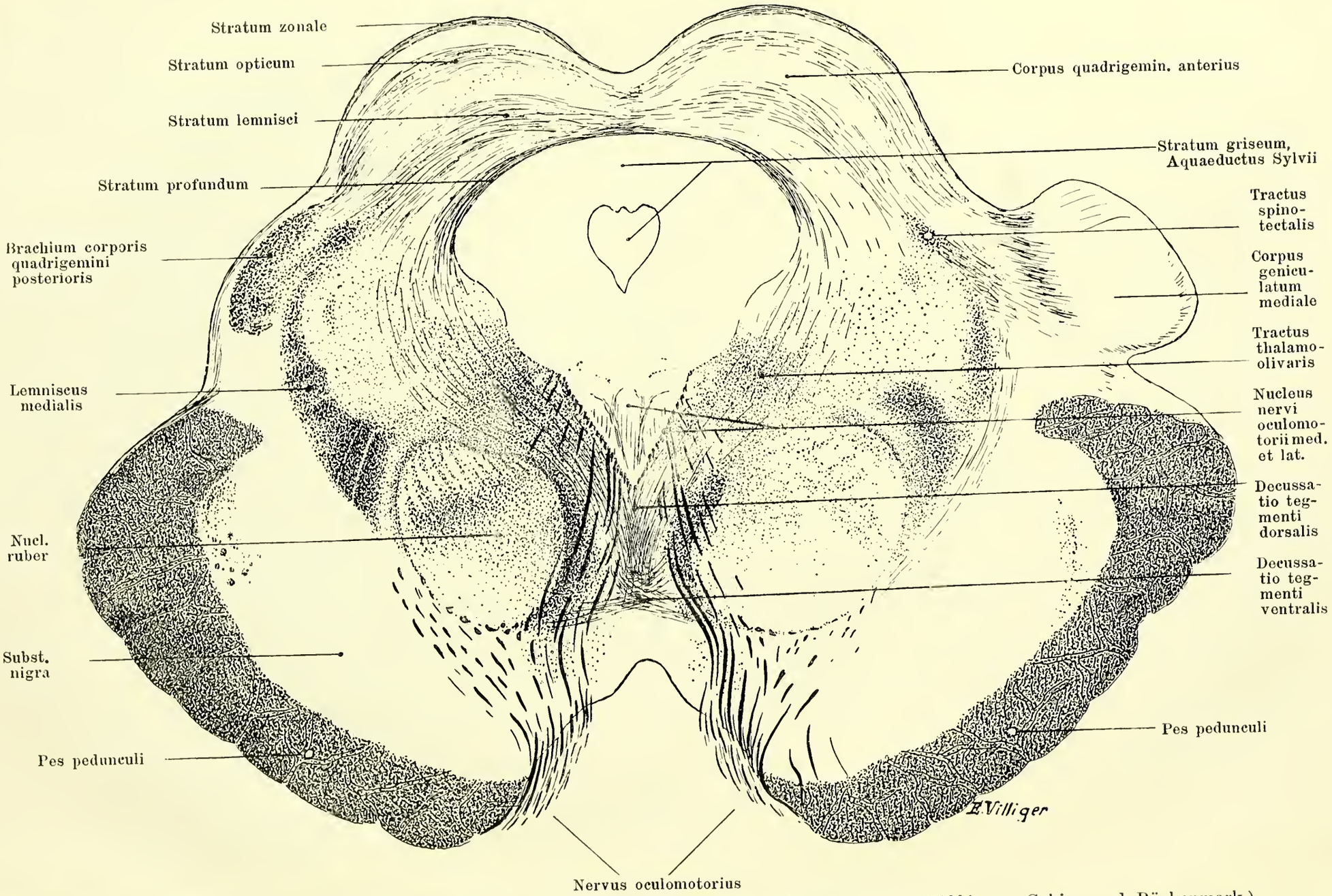

Fig. 3. Frontalschnitt durch den Hirnstamm im Niveau der Oculomotoriuskerne. (Aus: Villiger, Gehirn und Rückenmark.)

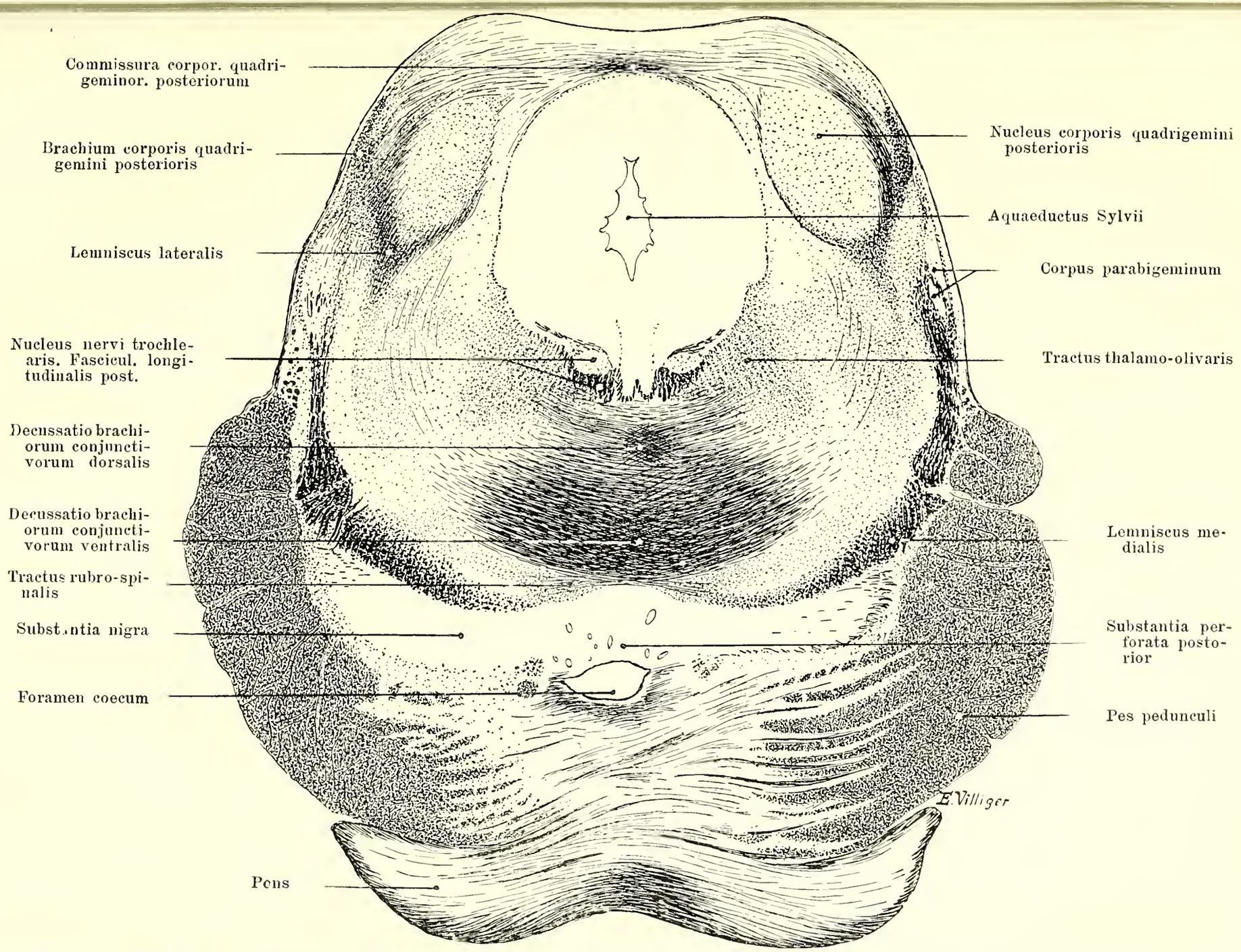

Fig. 4. Frontalschnitt durch den Hirnstamm im Niveau des Trochleariskernes. (Aus: Villiger, Gehirn und Rückenmark.)

Vagus, Glossopharyngeus, zum Teil auch dem Accessorius und Hypoglossus zu, so dass auch die Kau-, Schluck-, Kehlkopf- und oberen Gesichtsmuskeln von der zerebralen Hemiplegie nicht in gröberer Weise tangiert werden; dasselbe gilt, auf dem Gebiete der Rückenmarksnerven, von den meisten Rumpfmuskeln. Ich möchte aber in Hinsicht auf den oberen Facialis doch darauf hinweisen, dass sich nach Schlaganfällen ein gewisses Manko an Innervationskraft im Frontalis und im Orbicularis palpebrarum auf der dem Gehirnherde entgegengesetzten Seite fast immer feststellen lässt. Die Augenbraue steht vielleicht etwas tiefer, und das Auge kann nicht oder weniger lange isoliert geschlossen gehalten werden, als auf der Gegenseite.

Um nun etwas genauer auf den Aufbau der die Augenbewegungen beherrschenden nervösen Apparate einzugehen, ist es empfehlenswert, mit der Betrachtung histologischer Schnitte durch die Kerne des III., IV. und VI. Augenmuskelnervenpaares zu beginnen.

Figur 3 stellt einen in frontaler Richtung durch die Hirnschenkel und das vordere Vierhügelpaar gelegten Schnitt dar. — Der Oculomotoriuskern, an dem man einen medialen und einen lateralen Anteil schon grob morphologisch unterscheiden kann, liegt in der Hirnschenkelhaube dicht unter dem Ventrikel, der hier zum Aquaeductus Sylvii verengt ist. Die Oculomotoriuswurzelfasern ziehen zur Basis, wo der Stamm des Nerven am medialen Rande des Hirnschenkelfusses zum Austritt gelangt; auf diesem Wege durchziehen zahlreiche Wurzelfasern den Nucleus ruber tegmenti.

Der Schnitt von Figur 4 geht durch das hintere Vierhügelpaar. Hier liegt, ebenfalls unter dem Sylvischen Aquädukt und in derselben Flucht wie weiter vorne der Oculomotorius, der nächste Hirnnervenkern, derjenige des Trochlearis. Er ist streng paarig, ein medialer Anteil fehlt. Unmittelbar ventral ihm angeschlossen ist das hintere Längsbündel zu sehen, dessen fundamentale Bedeutung für die Koordination unserer Augenbewegungen wir bald besprechen werden. Die aus dem Trochleariskerne hervorgehenden Nervenfasern können wir nur ein Stück weit dorsolateralwärts verfolgen, dann verschwinden sie aus dem Schnitte, denn sie wenden sich gleichzeitig auch kaudalwärts. Ihren Austritt aus dem Gehirn mag uns die halbschematische Figur 5 veranschaulichen; er erfolgt, nach einem totalen Übertritt auf die Gegenseite, an derjenigen Stelle, wo der Aquädukt sich in die Rautengrube eröffnet, und zwar im Bereiche des dorsalen Gebildes, welches als das vordere Marksegel (Velum medullare anterius) bekannt ist. — Der Nervus trochlearis ist bekanntlich als einziger unter allen Gehirnnerven durch seinen

dorsalen Austritt gekennzeichnet. Einige Forscher erklären diese merkwürdige Sonderstellung phylogenetisch: der Trochlearis sei ursprünglich der Nerv eines Muskels für das „Parietalorgan“ gewesen.

Gehen wir nun vom vorderen Drittel der Brücke kaudalwärts bis zu dem hinteren Ende vor (Fig. 6), so sehen wir, ganz oberflächlich unter der Rautengrube gelegen, die beiden Abducenskerne und die aus ihnen hervorgehenden Wurzelfaserkomplexe. Wir können letztere nicht bis zum Austritt aus dem Hirnstamme verfolgen, weil dieser

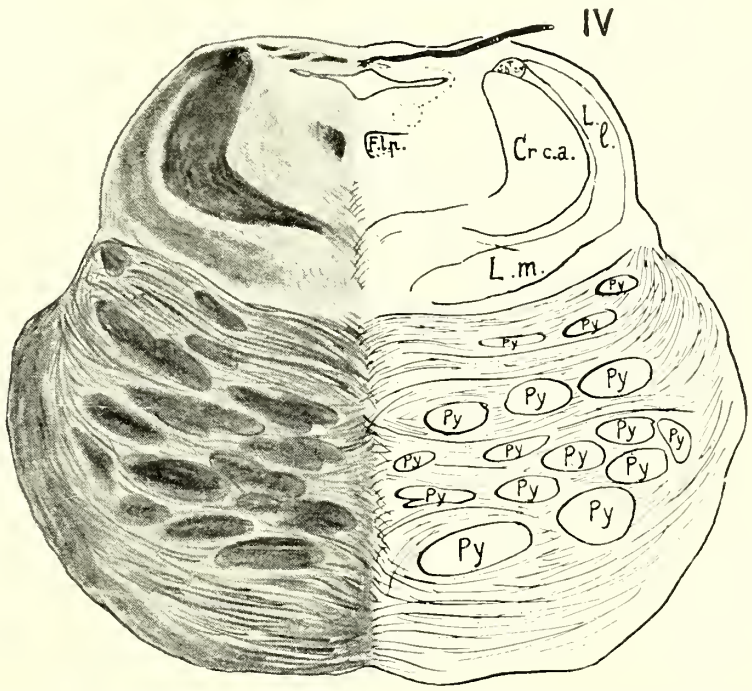

Fig. 5. Schnitt durch das vorderste Drittel der Brücke mit Trochlearisaustritt (halbschematisch).

(Aus: Bing, Kompendium der topischen Gehirn- und Rückenmarksdiagnostik. II. Aufl. Berlin-Wien. Urban u. Schwarzenberg 1911.)

IV = Trochlearis. *F. l. p.* = Fasciculus longit. posterior. *L. l.* = Lemniscus lateralis. *L. m.* = Lemniscus medialis. *Cr. c. a.* = Crus cerebelli anterius. *T. sp. c. v.* = Tractus spinocerebellaris ventralis. *Py* = Pyramiden.

nicht in der gleichen Schnittebene, sondern ca. 1 mm rückwärts beim Übergang der Brücke ins verlängerte Mark vor sich geht, und zwar nahe an der Mittellinie. Über den Abducenskern ziehen bogenförmig die Wurzelfasern des Facialis, indem sie das sog. „Facialisknie“ bilden, das bekanntlich als Eminentia teres am Boden des vierten Ventrikels prominiert. — Das hintere Längsbündel ist auch hier sehr deutlich, wie immer in nächster Nähe der Augenmuskelkerne.

Gegenüber der strukturellen Einheitlichkeit, die sich im Aufbau der Kerne des Trochlearis und Abducens kundgibt, gestalten sich, wie schon angedeutet, die Verhältnisse beim Oculomotorius dadurch

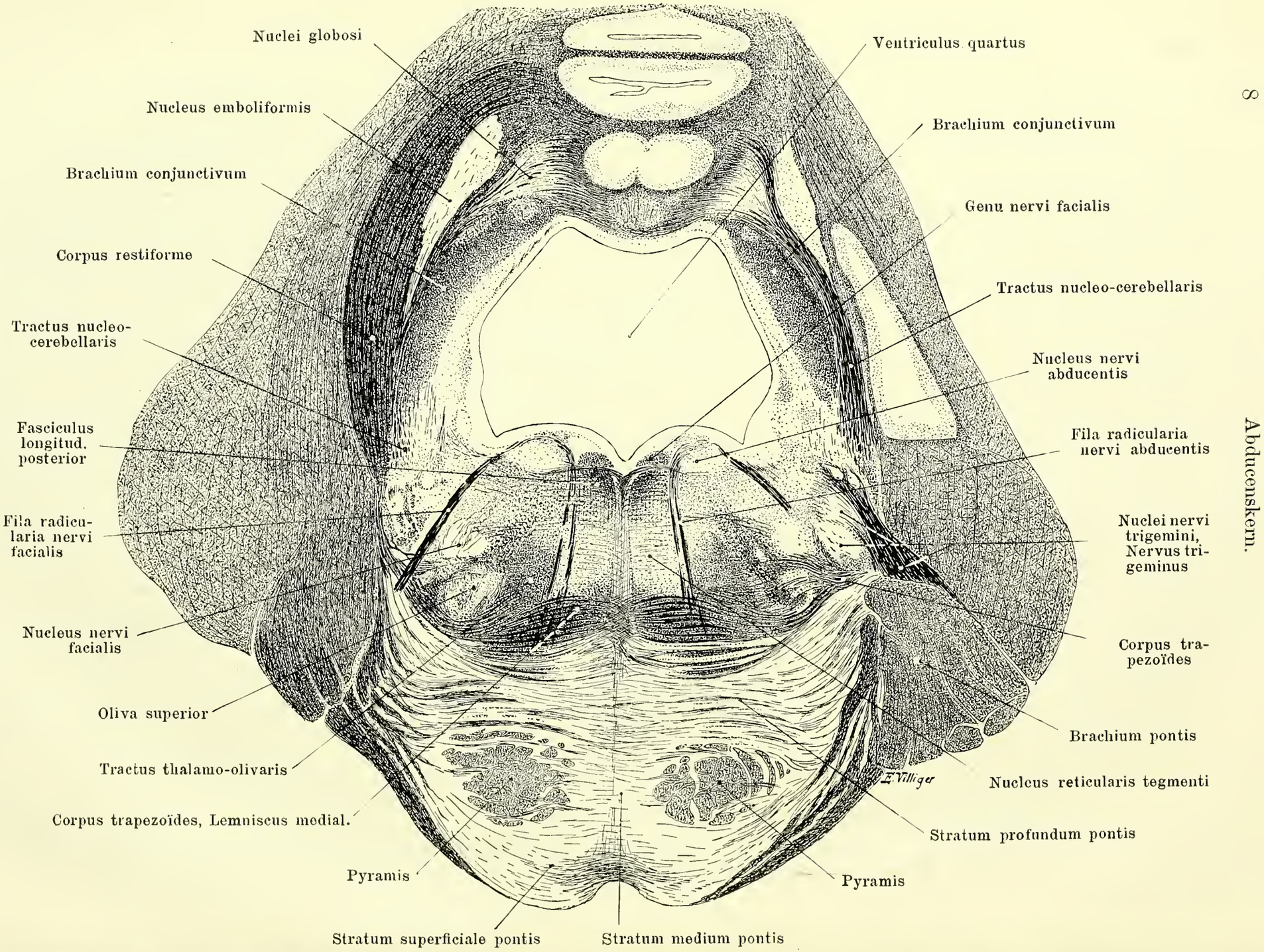

Fig. 6. Frontalschnitt durch den Hirnstamm im Niveau des Abducenskernes. (Aus: Villiger, Gehirn und Rückenmark.)

viel komplizierter, dass die einzelnen von diesem Nerven versorgten Muskeln im Kerngebiete durch räumlich getrennte Zellgruppen repräsentiert sind.

Figur 7 zeigt die Oculomotoriuskerne, wie sie sich darstellen würden, wenn man sie durch eine durchsichtig gemachte Vierhügelregion von oben betrachtete.

In einer derartigen Horizontalprojektion erkennen wir drei distinkte Gebilde, nämlich

1. Die paarigen, kleinzelligen Lateralkerne oder Westphal-Edingerschen Kerne;

2. die gleichfalls paarigen, grosszelligen Lateralkerne und

3. den unpaarigen, kleinzelligen Medialkern.

Von diesen Kernen besitzt der grosszellige Lateralkern die grösste Längenausdehnung und in ihm reihen sich von vorne nach hinten die Ursprungsstätten der 5 vom Oculomotorius versorgten äusseren Augenmuskeln in der Weise aneinander an, wie ich es (mich im wesentlichen auf die Untersuchungen Bernheimers stützend) in Fig. 8 angedeutet habe.

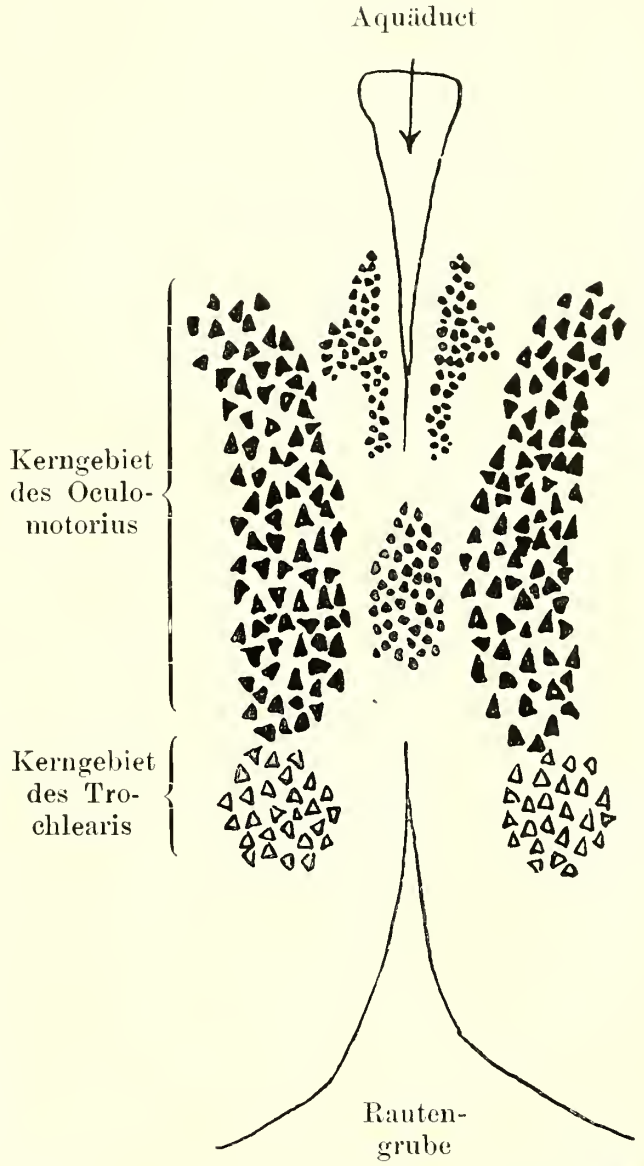

Fig. 7. Die Gegend unter dem Aquaeductus Sylvii in Horizontalprojektion. (Nach Edinger.)

1. Das Centrum für den Levator palpebrae superioris;
2. „ „ „ „ Rectus superior;
3. „ „ „ „ Rectus internus;
4. „ „ „ „ Obliquus inferior;
5. „ „ „ „ Rectus inferior.

Nun stossen wir auf eine weitere Abweichung der Augenmuskelinnervation vom allgemeinen motorischen Innervationsschema der Fig. 1 (S. 2). Während nämlich die für den Levator palpebrae und den Rectus superior bestimmten Fasern, wie auf Fig. 2 (S. 3) angedeutet, zum Auge der gleichen Seite hinziehen

(in anderen Worten: ihre nukleomuskulären Neurone im Gegensatze zu den kortikonukleären ungekreuzt verlaufen — durchaus wie es im

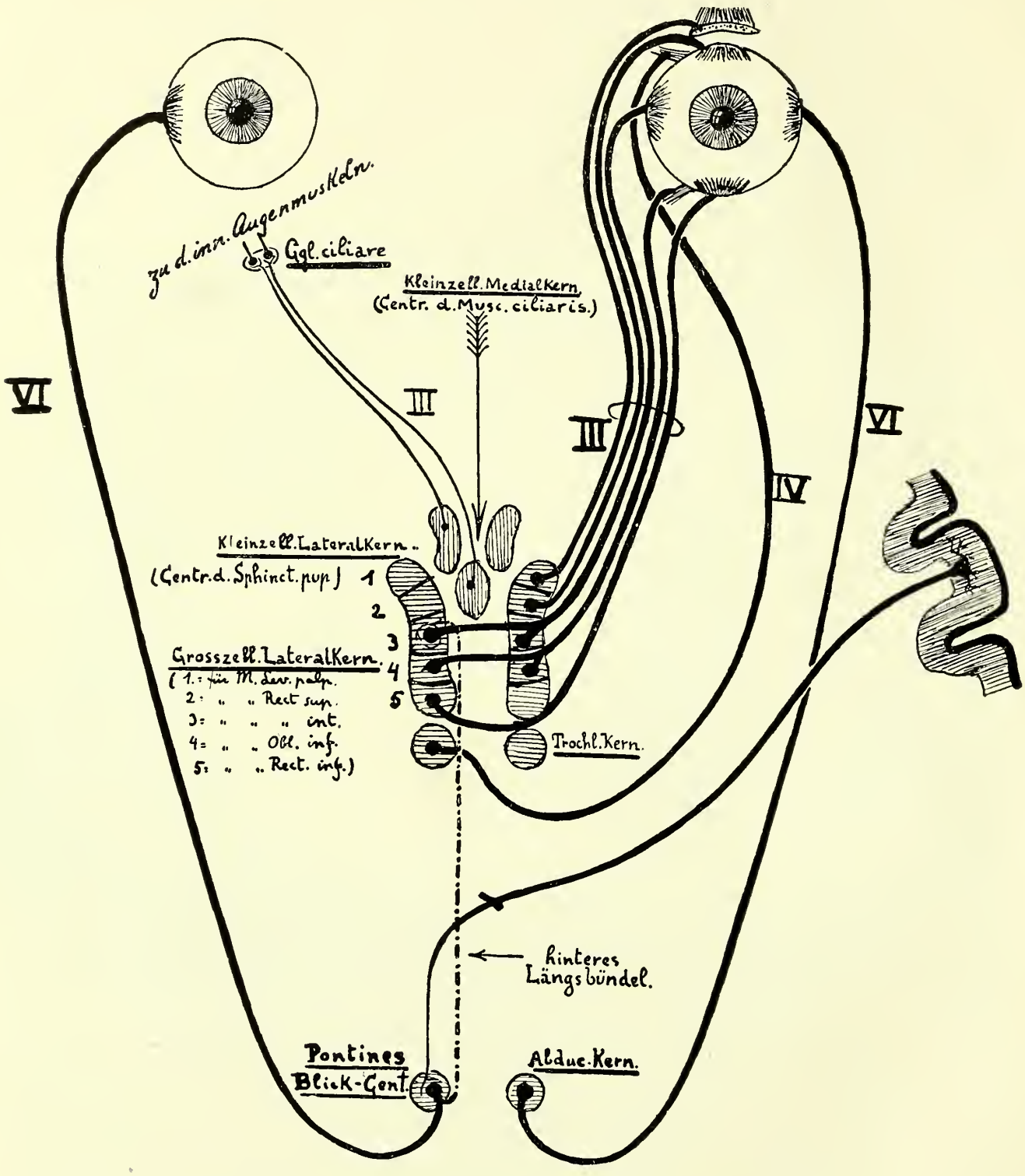

Fig. 8. Die Innervationsverhältnisse der Augenmuskeln.

(Aus: Bing, Kompendium der topischen Gehirn- und Rückenmarksdiagnostik. II. Aufl. Berlin-Wien. Urban u. Schwarzenberg 1911.)

Bereiche der Rückenmarksnerven der Fall ist! —) sehen wir bei den kaudaleren, vom Oculomotorius abhängigen Augenmuskelkernen andere

Verhältnisse: Obliquus inferior und Rectus internus weisen neben dem gleichseitigen Ursprunge der Wurzelfasern auch einen gekreuzten Ursprung auf und beim Rectus inferior überschreiten sogar sämtliche Wurzelfasern die Mittellinie!

Sind die grosszelligen Kerne des Oculomotorius für die äusseren

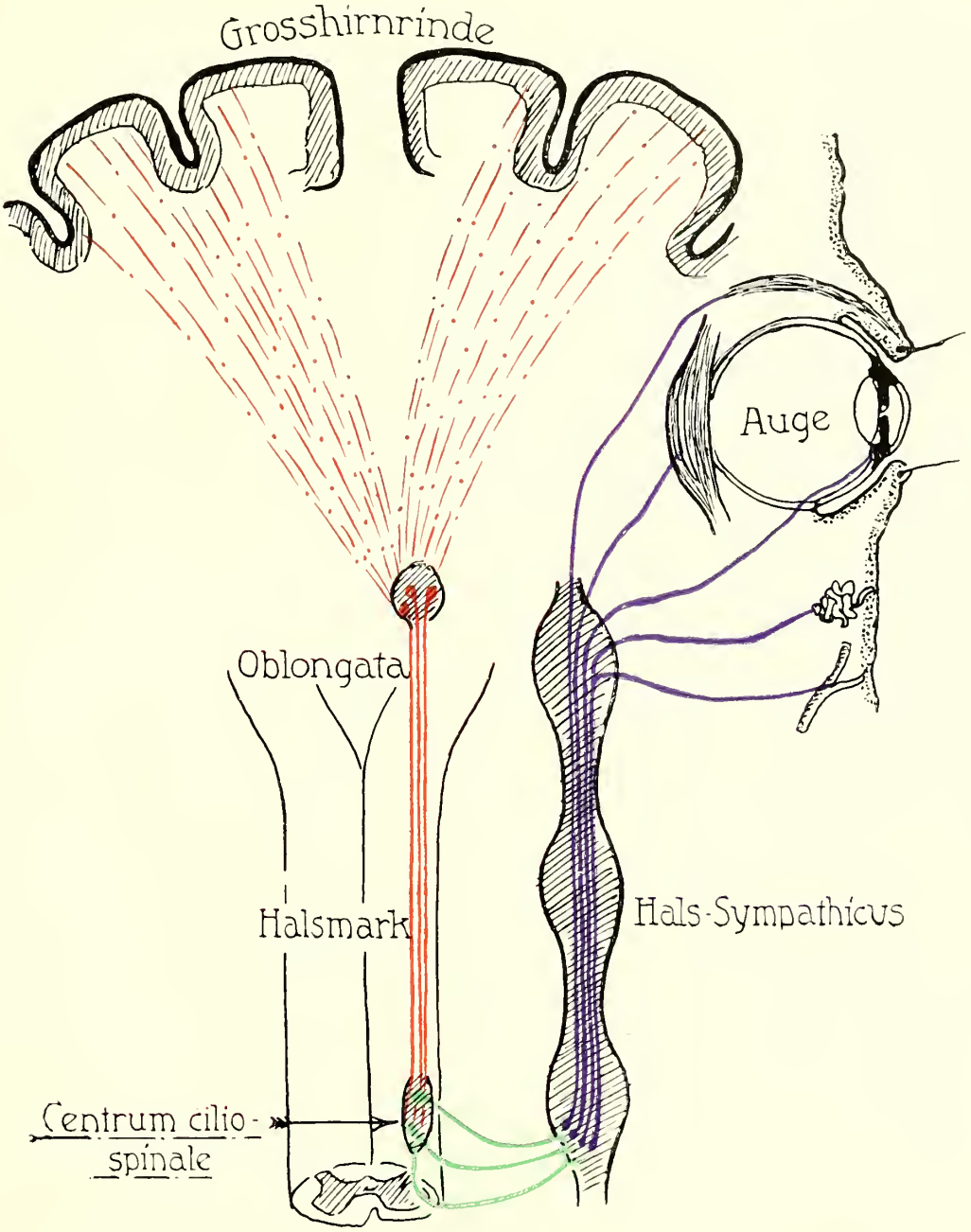

Fig. 9. Schema zur Erläuterung des Hornerschen Symptomenkomplexes.

Augenmuskeln bestimmt, so beherrschen seine kleinzelligen Kerne die Binnenmuskeln. Und zwar ist der kleinzellige Medialkern das Akkommodationscentrum, das Centrum des Ciliarmuskels, während der kleinzellige Lateralkern (oder „Westphal-Edingersche Kern“) den Sphincter pupillae innerviert. — Entsprechend der glatten Beschaffen-

heit des Musculus ciliaris und des Sphincter pupillae ist eine Übertragung der Reizleitung aus den Zellen der kleinzelligen Oculomotoriuskerne auf Neurone vom sympathischen Typus erforderlich: die für diese Über-

Fig. 10. Hornerscher Symptomenkomplex bei Klumpkescher Lähmung.

tragung bestimmte Schaltstation ist, wie schon betont, das Ganglion ciliare!

Unmittelbar hinter dem grosszelligen Lateralkern liegt die Ursprungsstätte des Trochlearis, dessen Fasern nach totaler Kreuzung zum Musculus obliquus superior gelangen.

Viel weiter nach hinten, nämlich im kaudalen Abschnitte der Brücke, treffen wir den Abducenskern, dessen Fasern wiederum einen ungekreuzten Verlauf nehmen und in ihrer Gesamtheit zum Rectus externus der gleichen Seite gelangen.

Mit der Aufzählung der im Gehirnstamme liegenden Augenmuskelkerne haben wir jedoch die Gebilde, welche für die motorische Innervation im Bereiche des Bulbus und der Orbita in Frage kommen,

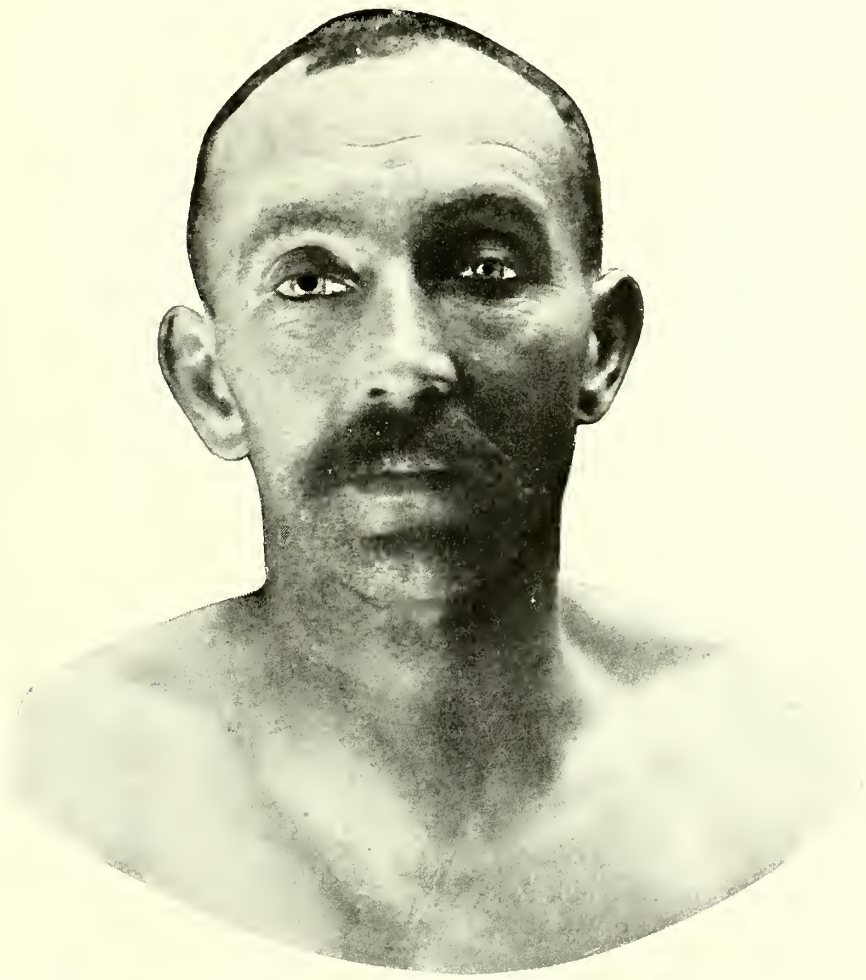

Fig. 11. Hornerscher Symptomenkomplex bei Läsion des linksseitigen Halssympathicus.

(Aus: Bing, Lehrbuch der Nervenkrankheiten. Berlin-Wien. Urban u. Schwarzenberg 1913.)

noch nicht erledigt. Um dies zu tun, müssen wir bis in die Gegend des unteren Halsmarkes und oberen Dorsalmarkes heruntersteigen, wo das Centrum ciliospinale liegt, das 1. den Dilatator pupillae, 2. den glatten (unserer willkürlichen Innervation entzogenen) Anteil des Levator palpebrae, der als Musculus tarsalis superior bezeichnet wird und 3. den Musculus orbitalis versorgt. Letzterer stellt sich bekanntlich phylogenetisch als der Überrest der mächtigen Muskelschicht dar, die bei denjenigen Säugetieren, deren Augenhöhle nach der Fossa

temporalis hin keinen knöchernen Abschluss besitzt, diese Trennung bewerkstelligt. Beim Menschen überspannt sie die Fissura orbitalis inferior und verhindert so den Inhalt der Orbita am Zurücksinken.

Das Centrum cilio-spinale (siehe Fig. 9), das im Seitenhorne des VIII. Cervikal- und I. Dorsalsegmentes liegt, sendet durch die VIII. Cervikal- und I. Thorakalwurzel, sowie durch deren Rami communicantes, seine Neurone in den untersten Abschnitt des Halssympathicus, also in das Ganglion cervicale inferius. Von hier aus geht die Reizleitung zuerst durch das mittlere und obere Halsganglion, und dann durch die sympathischen Plexus, welche die Karotis begleiten, frontalwärts zum Auge und zur Augenhöhle. Das Centrum ciliospinale selbst steht unter dem innervatorischen Einflusse eines bulbären Centrums, über dessen Anatomie wir freilich sehr mangelhaft orientiert sind; dass aber dieses bulbäre Centrum, jedenfalls insofern es den Dilatator pupillae beherrscht, von der Grosshirnrinde abhängig ist (wie ich es punktiert angedeutet habe), das schliessen wir aus der Pupillenerweiterung, die durch Schmerz, Schreck, Angst, sexuellen Orgasmus usw. hervorgerufen wird, ferner aus dem Vorkommen einer sog. „ideomotorischen Mydriasis", die bei geeigneten Versuchspersonen durch lebhafte psychische Vorstellung der Dunkelheit provoziert werden kann.

Fig. 12. „Sclérodermie en coup de sabre" mit gleichseitigem Hornerschen Symptomenkomplex.

(Aus: Bing, Lehrbuch der Nervenkrankheiten. Berlin-Wien. Urban u. Schwarzenberg 1913.)

Der Ausfall der Wirkung des Centrum ciliospinale ruft bekanntlich auf der lädierten Seite den Hornerschen Symptomenkomplex hervor, nämlich: eine paralytische Miosis, eine Lidspaltenverengerung (die sog. „sympathische Ptosis") und ein Zurücksinken des Bulbus in die Orbita (Enophthalmus) — als Resultat der Ausschaltung von Dilatator pupillae, Musculus tarsalis superior und Musculus orbitalis. Zum vollentwickelten Hornerschen Syndrom gehören ausserdem noch gleichseitige Vasomotorenlähmung im Gesichte nebst Herabsetzung oder Aufhebung der Schweiss-

sekretion. Das kommt daher, dass im gleichen Niveau, wie das Centrum ciliospinale (aber wahrscheinlich nicht im Seitenhorne, sondern im Vorderhorne der grauen Substanz) ein vasomotorisch-sekretorisches Centrum für Stirn und Wangen sich vorfindet.

Fig. 18. Herpes zoster des Gesichts mit gleichseitigem Hornerschen Symptomenkomplex.

(Aus: Bing, Lehrbuch der Nervenkrankheiten. Berlin-Wien. Urban u. Schwarzenberg 1913.)

Dass der Hornersche Symptomenkomplex sich nicht nur bei Läsionen des untersten Cervikal- und obersten Thorakalmarkes findet, ist aus Fig. 9 leicht verständlich. Wir können dieselben Phänomene auch bei destruktiven Läsionen des Halssympathicus konstatieren, ferner bei Zerstörungen des oberen Halsmarkes mit Durchtrennung der supranukleären Bahnen und endlich bei solchen der 8. Cervikal-, 1. und 2.

Thorakalwurzel finden: aus letzterem Grunde sind auch die erwähnten okulopupillären Symptome eine typische Begleiterscheinung der sog. „unteren Armplexuslähmung“ oder „Klumpkeschen Lähmung“, bei der die kleinen Handmuskeln und die Flexoren des Vorderarms, die von denselben Rückenmarkswurzeln aus versorgt werden, der Lähmung und Atrophie verfallen (siehe Fig. 10). Fig. 11—13 zeigen den Hornerschen Symptomenkomplex teils als autonomes Krankheitsbild, teils in Kombination mit trophoneurotischen Phänomenen.

II.

Nach obigen Exkurs auf spinales Gebiet kehren wir zum Gehirne zurück, um nunmehr nach Kenntnisnahme der anatomischen Struktur der dort gelegenen Augenmuskelkerne, uns mit deren supranukleärem Überbau zu beschäftigen. Für das Verständnis dieses letzteren sind 2 Punkte von grösster Wichtigkeit:

1. dass bekanntlich nur der Rectus internus und der Rectus externus eine einfache Funktion ausüben und strikte Antagonisten sind, indem der erstere als reiner Adduktor, der letztere als reiner Abduktor wirkt. Demgegenüber ist die Wirkung der anderen 4 äusseren Muskeln eine komplexe, indem der Rectus superior und der Rectus inferior neben ihrer Hauptwirkung auch adduzieren, die beiden Obliqui dagegen akzessorische Abduktoren sind und ausserdem noch der obere Obliquus den Bulbus senkt, der untere den Bulbus hebt.

2. ist der Umstand von Bedeutung, dass bei jeder Bewegung unserer Augen nicht nur mehrere Muskeln desselben Auges zusammenwirken, sondern auch regelmässig solche des einen mit solchen des anderen Auges, und dass, je nach den auszuführenden Bewegungen, die Kombination der synergisch in Aktion tretenden Muskeln eine verschiedene sein muss. So muss z. B. der Rectus internus physiologisch darauf eingestellt sein, bei der Konvergenz mit dem gleichnamigen Muskel des anderen Auges in Aktion zu treten, beim Seitwärtsblicken dagegen mit dem Rectus externus des anderen Auges.

Daraus erklärt sich die Tatsache, dass die in Betracht kommenden kortikalen Apparate Assoziationszentren sind, dass wir, in anderen Worten, nicht erwarten dürfen, Zentren für die einzelnen Augenmuskeln, sondern nur solche für bestimmte Gemeinschaftsbewegungen beider Bulbi vorzufinden. Die Verbindungen dieser Assoziationszentren mit den verschiedenen Unterabteilungen der beiderseitigen Oculomotoriuskerne gestalten den ganzen Mechanismus zu

einer äusserst komplizierten Klaviatur, deren Einzelheiten uns vielfach noch dunkel sind.

Am einfachsten und übersichtlichsten liegen die Dinge bei dem Apparate für das Seitwärtsblicken. Der Abducenskern scheint nämlich gleichzeitig als pontines Blickcentrum zu wirken — oder aber, was praktisch auf das gleiche herauskommt, es ist ihm ein pontines Blickcentrum räumlich eng angeschlossen. Auf Fig. 8 ist ersichtlich, dass der Abducenskern durch das sog. hintere Längsbündel

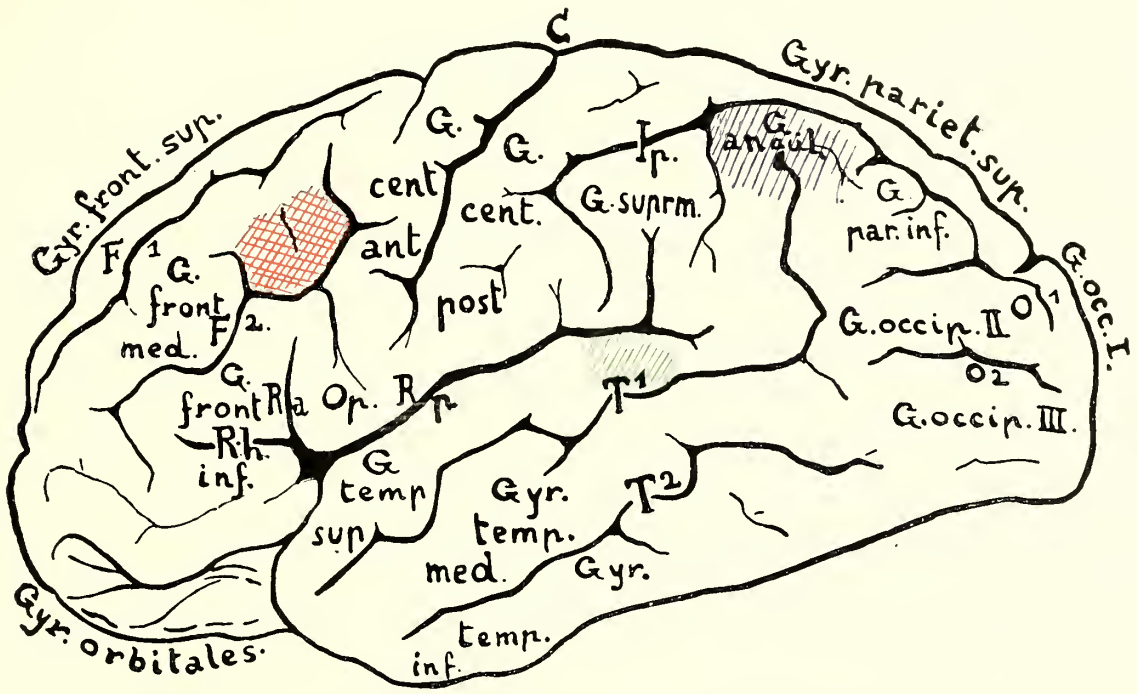

Fig. 14. Laterale Oberfläche der linken Grosshirnhemisphäre.

F^1, F^2 = erste und zweite Frontalfurche. C = Centralfurche. Ip = Interparietalfurche. O^1 O^2 = erste und zweite Occipitalfurche. T^1, T^2 = erste und zweite Temporalfurche. $R.\,h.$, $R.\,a.$, $R.\,p.$ = Ramus horizontalis, ascendens, posterior Fissurae Sylvii. G = Gyrus.

Rot = kortikales Blickcentrum; grün = Klangbildcentrum; blau = Lesecentrum.

mit den Ursprungszellen des kontralateralen Rectus internus verbunden ist, so dass jeder das Abducenscentrum treffende Reiz mit dem gleichseitigen Rectus externus auch den Rectus internus des anderen Auges zur Kontraktion bringt. Im Abducenskern (alias pontinen Blickcentrum) enden aber die supranukleären Bahnen aus dem kortikalen Blickcentrum, das (wie Fig. 14 zeigt), im hintersten Teile der mittleren Stirnwindung liegt. Dabei ist zu bemerken, dass das weitaus grösste Kontingent der supranukleären Bahnen für das Seitwärtsblicken, von der anderen Hemisphäre kommend, gekreuzt verläuft, und dass nur ein kleines (in Fig. 8 nicht berücksichtigtes) Kontingent

aus der gleichseitigen Grosshirnhemisphäre kommt. Die gekreuzte, supranukleäre Bahn für die Seitwärtswendung des Blickes überschreitet aber die Mittellinie an der auf unserem Schema markierten Stelle, d. h. im Niveau des vorderen Brückenrandes. Ist nun jene Bahn durch einen pathologischen Prozess proximal von der Kreuzungsstelle unterbrochen, so wird, angenommen der Herd liege rechts, die Blickwendung nach links unmöglich; sitzt dagegen eine rechtsseitige

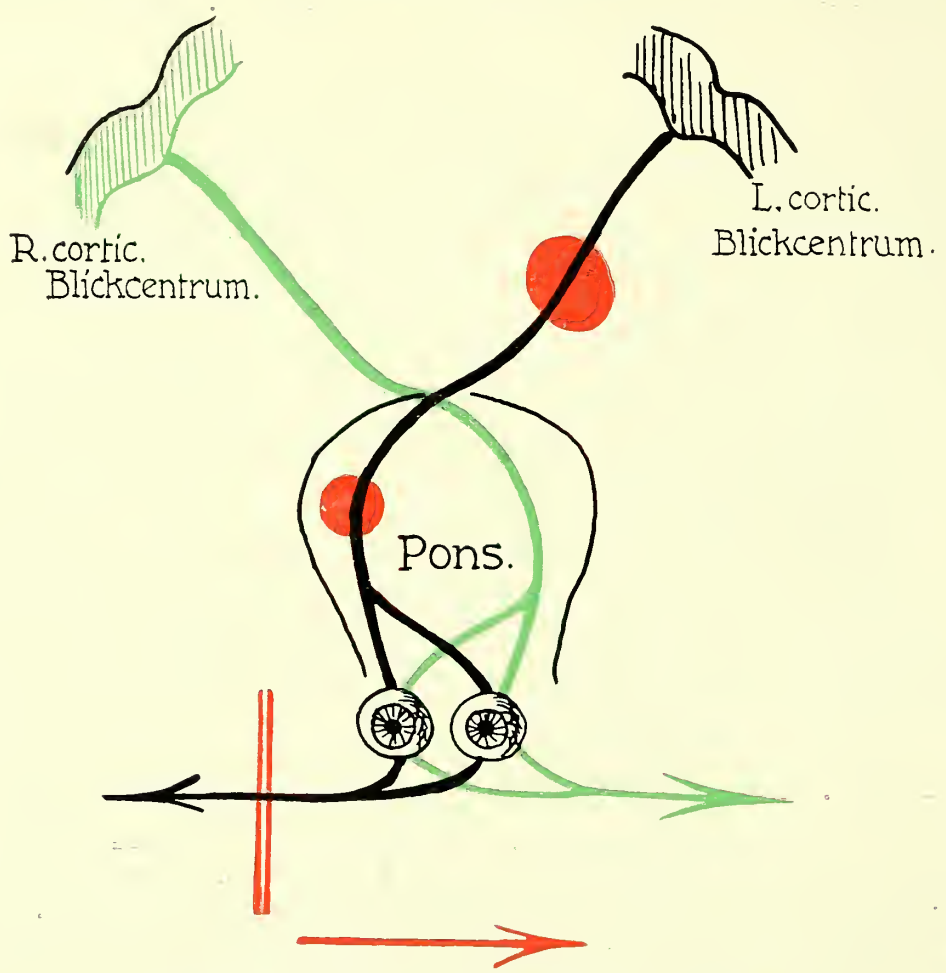

Fig. 15. Schema der Déviation conjuguée.

(Die roten Kreise stellen zwei verschiedene Herde dar, welche einen Ausfall der konjugierten Augenbewegungen nach rechts, nebst antagonistischer Ablenkung der Bulbi nach links — roter Pfeil! — hervorzurufen vermögen.)

Läsion im Pons, also distal vom Übergange auf die Gegenseite, so fällt das Blicken nach rechts aus. Es resultiert aber durch das Überwiegen der nichtgelähmten Antagonisten eine Ablenkung der beiden Augen, im ersten Falle nach rechts, im zweiten Falle nach links.

Kommt also durch Aufhebung der supranukleären Innervation diese vom Physiologen Prévost in Genf zuerst beschriebene Déviation conjuguée zustande, so blickt, wenn die Läsion oberhalb des Pons sitzt, der Patient nach der Seite seines Krankheitsherdes. Liegt die

Unterbrechung dagegen in der Brücke, so blickt er im Gegenteil von der Seite seiner Läsion weg. In grob schematischer Weise merkt man sich am besten diese Verhältnisse am Schema von Fig. 15.

Die Déviation conjuguée ist aber kein bleibendes Symptom; denn trotz der überwiegenden Rolle, welche die gegenüberliegende Grosshirnhälfte beim Seitwärtsblicken spielt, haben doch auch hierfür diejenigen Verhältnisse Geltung, die ich auf S. 2 in bezug auf die bilaterale Rindeninnervation der Augenmuskeln hervorgehoben habe. So blickt nach einer Gehirnblutung (um am häufigsten Falle zu exemplifizieren, bei dem Déviation conjuguée vorkommt), der Betroffene nur während der ersten Viertelstunden oder allenfalls Stunden post apoplexiam nach der Richtung seines Krankheitsherdes hin — was ein vorzügliches Kriterium zur Seitendiagnose seiner Hemiplegie schon während des Stadiums der allgemeinen Muskelschlaffheit darstellt. Dann aber hört dieses Phänomen, mit dem oft eine gleichgerichtete Dauerdrehung des Kopfes verbunden ist, auf, denn die gleichseitigen kortikonukleären Verbindungen treten dann für die zerstörten gegenseitigen in die Lücke.

Es sei noch erwähnt, dass von den supranukleären Neuronen für die Augenbewegungen nur diejenigen, welche das kortikale und das pontine Blickcentrum miteinander verbinden, ein mehr oder weniger kompaktes Bündel zu bilden scheinen, die übrigen aber nicht als geschlossenes Kontingent, sondern in zerstreuter Anordnung von der Hirnoberfläche herkommen. Deshalb kommen — auch bei Affektionen beider Hemisphären! — supranukleäre Augenmuskellähmungen nur äusserst selten vor, am ehesten noch bei über die ganze Hirnkonvexität sich ausdehnenden Meningitiden. Selbst solchen Fällen von multiplen arteriosklerotischen Herderkrankungen, bei denen innere Kapseln, Thalamus opticus und Corpus striatum mit miliaren Erweichungsherden, kapillären Blutungen etc. durchsetzt sind, und bei denen wir durch die Lähmung der gleichfalls bilateral innervierten Sprach-, Schluck- und Kaumuskeln das Bild der „Pseudobulbärparalyse“ entstehen sehen — selbst solchen Fälle sind Augenmuskelstörungen im allgemeinen fremd.

In praktischer Hinsicht spielt darum die Entscheidung, ob eine vorliegende Augenmuskellähmung supranukleär oder nukleär ist, eine viel geringere Rolle, als die Frage, ob wir sie als nukleär oder infranukleär anzusprechen haben, in anderen Worten: ob die Läsion das Kerngebiet oder den Nervenstamm betrifft.

Hierfür können nun die folgenden Regeln aufgestellt werden: Eine neben einer Oculomotoriuslähmung zu konstatierende Parese des

Orbicularis oculi spricht für nukleären und gegen infranukleären Sitz — ebenso wie, beiläufig bemerkt, eine begleitende Parese des Orbicularis oris für nukleären und gegen infranukleären Sitz einer Hypoglossus-Lähmung spricht. Wir müssen annehmen, dass aus dem Oculomotorius-Kerne gewisse Neurone in den oberen Facialiskern gelangen, ebenso wie aus dem Hypoglossus-Kern eine Anzahl

Fig. 16. Patient mit linksseitiger Facialislähmung beim Versuche, beide Augen zu schliessen; Bellsches Phänomen.

(Aus: Bing, Lehrbuch der Nervenkrankheiten. Berlin-Wien. Urban u. Schwarzenberg 1913.)

von Nervenfasern in den unteren Facialiskern. Dass zwischen den Kernen des Oculomotorius und des Facialis nicht nur anatomische, sondern auch physiologische Verbindungen bestehen, geht aus dem bekannten Bellschen Phänomen der Aufwärtsbewegung des Augapfels bei Lidschluss hervor, einer Erscheinung, die besonders demonstrativ am lagophthalmischen Auge vom Patienten mit Facialislähmung sich offenbart, wenn der Versuch gemacht wird, beide Augen zu schliessen (Fig. 16).

Totale Oculomotoriuslähmungen sind kaum jemals nukleär, denn die grosse Ausdehnung des Oculomotoriuskerns und seine Gliederung in

drei räumlich getrennte Unterabteilungen bieten eine gewisse Gewähr dafür, dass einzelne Zellkonglomerate dem Untergange durch Entzündungsprozesse, luetische Infiltrate, Blutungen etc. entgehen. Insbesondere bleiben bei Kernlähmungen die Binnenmuskeln, Sphincter iridis und Musculus ciliaris, meistens unbeeinträchtigt.

Was beim Abducens die Unterscheidung zwischen nukleären und infranukleären Lähmungen anbetrifft, so erinnere ich an den bereits S. 17 besprochenen und auf Fig. 8 angedeuteten Umstand, dass der Abducens-

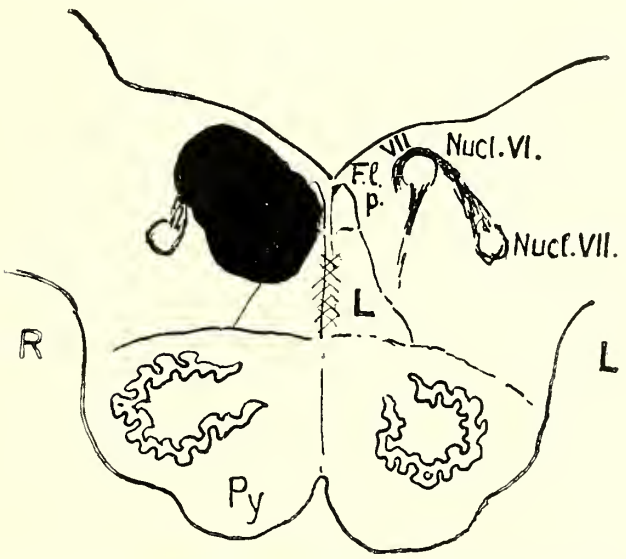

Fig. 17. Krankheitsherd mit gleichzeitiger Läsion des rechtsseitigen pontinen Blickcentrums und des rechtsseitigen Facialisknies.

(Aus: Bing, Kompendium der topischen Gehirn- und Rückenmarksdiagnostik. II. Aufl. Berlin-Wien. Urban u. Schwarzenberg 1911.)

F. l. p. = Fasciculus longitudinalis posterior. *L.* = Lemniscus. *Py* = Pyramiden. *VI* = Abducens. *VII* = Facialis.

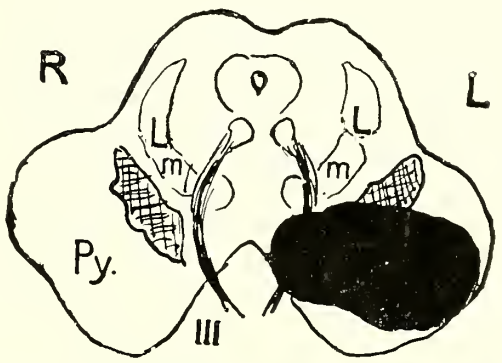

Fig. 18. Zu Weberscher Lähmung führender Krankheitsherd.

(Aus: Bing, Kompendium der topischen Gehirn- und Rückenmarksdiagnostik. II. Aufl. Berlin-Wien. Urban u. Schwarzenberg 1911.)

III = Oculomotorius. *L. m.* = Lemniscus medialis. *Py* = Pyramiden.

kern im Hirnstamm durch Fasern des hinteren Längsbündels so innig mit demjenigen für den Rectus internus des anderen Auges verbunden ist, dass der Nucleus nervi abducentis, physiologisch gesprochen, nicht als Centrum für den Rectus externus, vielmehr als ein Blickcentrum zu bezeichnen ist. Eine Zerstörung des einen Abducens-Kernes betrifft also stets die Muskulatur beider Augen in Form einer Blicklähmung nach der lädierten, bzw. einer Déviation conjuguée nach der gesunden Seite hin. Dabei bleibt natürlich die Konvergenzbewegung beider Augen unbehindert, vorausgesetzt natürlich, dass die Oculomotorii intakt sind. Ferner ist von grosser Bedeutung, dass eine isolierte Zer-

störung des Abducens-Kernes durch die anatomischen Verhältnisse, nämlich durch das Sichherumschlingen des Facialisknies, fast aus-

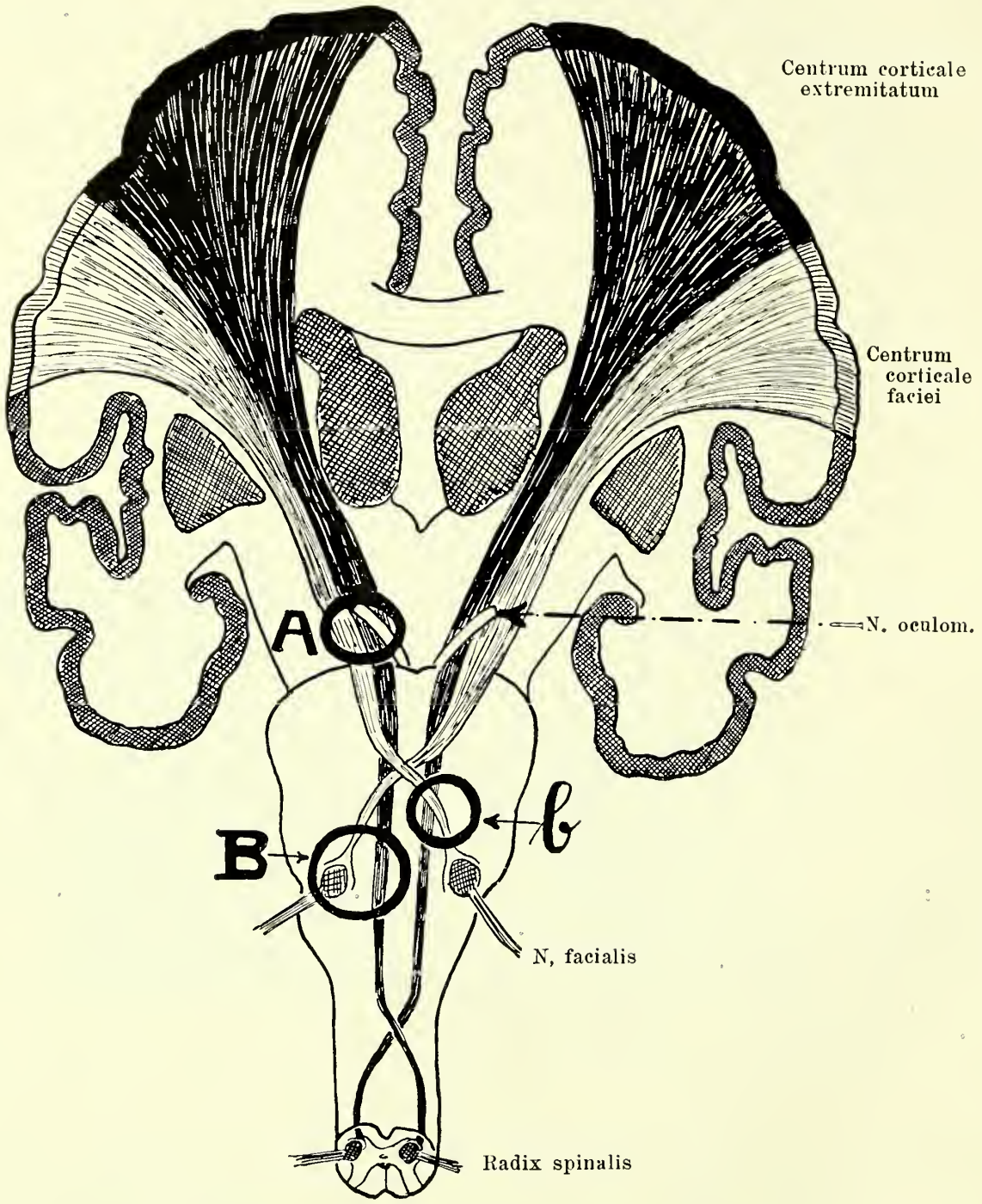

Fig. 19. Zustandekommen alternierender Hemiplegien.

(Aus: Bing, Kompendium der topischen Gehirn- und Rückenmarksdiagnostik. II. Aufl. Berlin-Wien. Urban u. Schwarzenberg 1911.)

A = im Bereiche des Oculomotorius. *B* = im Bereiche des Facialis (und Abducens).

geschlossen ist, und dass sich infolgedessen der pontinen Blicklähmung so gut wie immer eine gleichseitige Facialislähmung hinzugesellen wird (siehe Fig. 17).

Sonstige Kombinationen von Augenmuskellähmungen und Paralysen oder Paresen anderweitiger Muskeln, die jedoch für infranukleären Sitz der Augenmuskellähmung charakteristisch sind, sind die Webersche und die Fovillesche Lähmung.

Erstere, auch Hemiplegia alternans superior genannt, kommt dadurch zustande, dass ein Krankheitsherd im Hirnschenkel neben der Pyramidenläsion (die eine Hemiplegie auf der gegenüberliegenden Seite bedingt) auch die Wurzeln des gleichseitigen Oculomotorius unterbricht so dass auf der einen Seite Facialis, Zunge und Extremitäten, auf der anderen Seite alle Augenmuskeln mit Ausnahme von Externus und Obliquus superior gelähmt sind (Fig. 18).

Die Fovillesche Lähmung oder Hemiplegia alternans abducento-facialis hat dagegen ihren Sitz im hinteren Teile der Brücke und kommt dadurch zustande, dass ein einseitiger Krankheitsherd (Tumor, Blutung, Gumma etc.) den Facialis, den Abducens und die weiter unten sich kreuzenden Pyramidenbahnen zerstört, so dass sich gleichseitige Facialis- und Abducenslähmung mit kontralateraler Extremitätenlähmung kombiniert (siehe Fig. 19).

Was im übrigen die Eigentümlichkeiten der infranukleären oder peripheren Augenmuskellähmungen anbelangt, so kann ich mich wohl recht kurz fassen: Dass eine infranukleäre Abducenslähmung keine Rückwirkung auf den Rectus internus des anderen Auges ausübt und niemals zu Blicklähmung oder konjugierter Ablenkung führt, ist nach meinen Ausführungen selbstverständlich. Ebenso bringen es die anatomischen Verhältnisse mit sich, dass bei infranukleären Lähmungen des Oculomotorius die Binnenmuskeln fast niemals der Lähmung entgehen, denn im recht kleinkalibrigen Stämmchen jenes Nerven liegen die Neurone für Sphincter pupillae und Musculus ciliaris denjenigen für die äusseren Bulbusmuskeln eng angeschlossen. Endlich handelt es sich bei denjenigen Krankheitsprozessen, die zu infranukleären Augenmuskellähmungen führen, fast immer um Läsionen an der Hirn- und Schädelbasis, und gehen sie in der Mehrzahl der Fälle (abgesehen von den allgemeinen Zeichen einer intrakraniellen Erkrankung — z. B. dem Hirndrucksymptomenkomplex) mit Symptomen von Seiten anderer basaler Gebilde einher (z. B. Anosmie, Hemianopsie oder sonstigen Gesichtsfeldausfällen, Amaurose, nervöser Taubheit, Ohrensausen, Trigeminusanästhesie oder Trigeminusneuralgie, Facialislähmung etc.). Wo es sich um progressive basale Krankheitsprozesse handelt — z. B. Tumoren, Meningitiden oder Gummen — pflegt als erstes Symptom der Oculomotoriuslähmung die Ptosis aufzutreten; im Gegensatze dazu tritt bei progressiven

Kernlähmungen des Oculomotorius die Ptosis meistens erst dann auf, wenn Rectus superior, inferior, internus und Obliquus inferior nach und

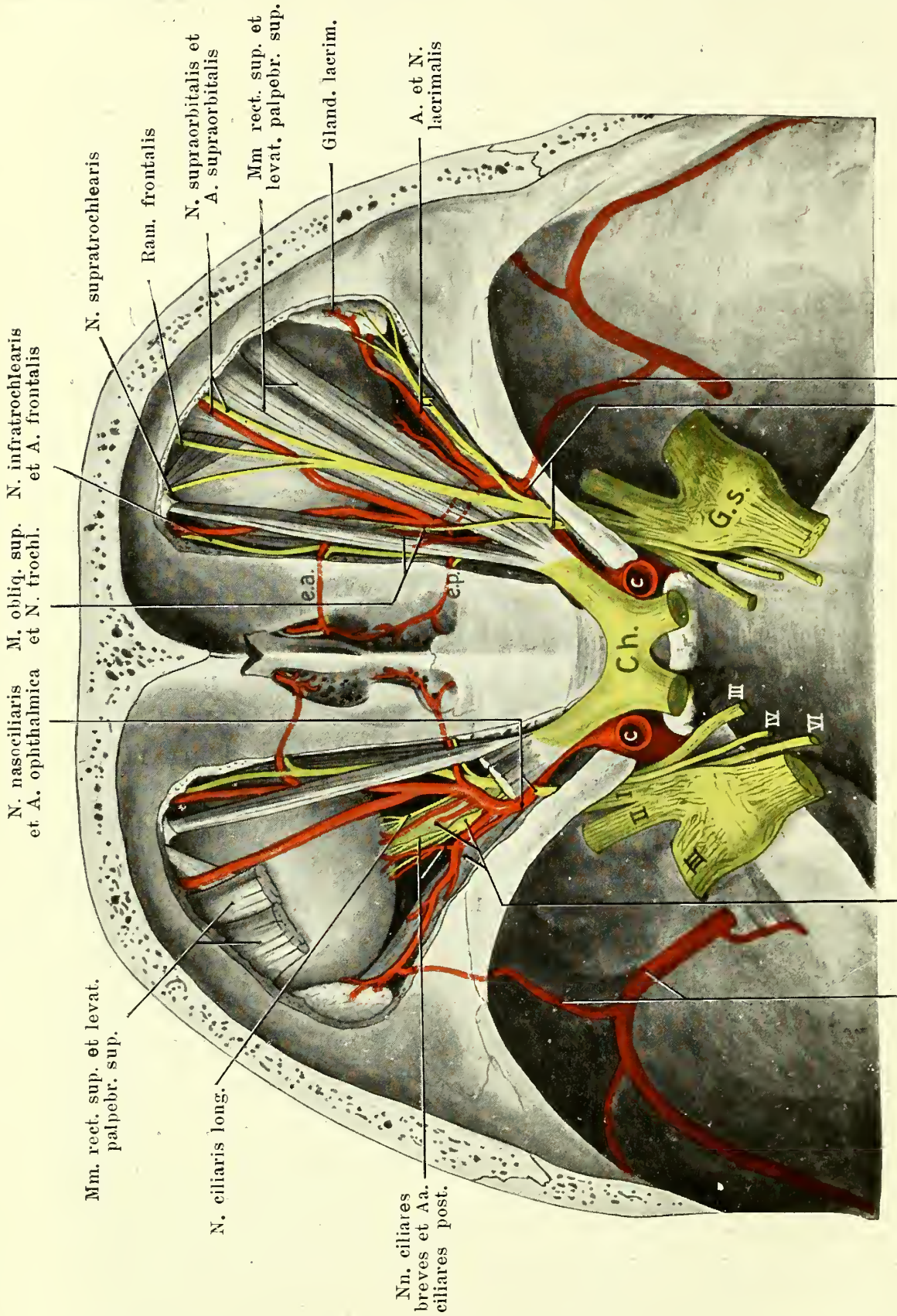

Fig. 20. Ansicht des Inhaltes der Orbitae von oben her.

(Aus: Corning Lehrbuch der topographischen Anatomie. III. Aufl. 1911.)

Linkerseits sind die M. rectus sup. und levator palpebrae sup. abgetragen worden. C. C. A. carotis int. Ch. Chiasma opticum. G. s. Ganglion semilunare (Gasseri).

nach gelähmt worden sind, so dass also, um das bekannte Bild zu gebrauchen, der Vorhang sich erst dann senkt, wenn die Handlung zu

Ende geführt ist. — Bei Schädelbasisfrakturen wird weitaus am häufigsten der Abducens gelähmt, der an der Spitze der Felsenbeinpyramide eine äusserst exponierte Lage einnimmt (Fig. 20).

III.

Nachdem wir bis jetzt die verschiedenen Lähmungs- oder Ausfallssymptome betrachtet, wie man sie bei Erkrankungen und Verletzungen des Schädelinnern an den äusseren Augenmuskeln zu konstatieren die Gelegenheit hat, wollen wir nunmehr uns den Reizsymptomen zuwenden, worunter der Nystagmus ein besonderes Interesse darbietet, das neuerdings durch die Arbeiten Báránys und anderer Otologen über die Beziehungen der Bogengänge und des Vestibularis zu den Augenmuskeln noch lebhafter geworden ist.

Bárány hat den seit langem von den Ohrenärzten beim Ausspritzen eines Ohres mit heissem oder kaltem Wasser konstatierten Nystagmus einer genauen Analyse unterzogen und dabei zunächst festgestellt, dass dessen Oszillationen aus einer langsamen und einer raschen Zuckung bestehen, wovon die langsame das eigentliche Reizsymptom darstellt, während die schnelle lediglich als reflektorische, ruckweise Rückbeförderung des Bulbus aufzufassen ist. Nach der schnellen Zuckung bezeichnet Bárány die Richtung des Nystagmus. Ferner hat er gezeigt, dass beim Gesunden das Ausspritzen des Ohres mit kaltem Wasser einen Nystagmus nach der gegenüberliegenden Seite erzeugt; verwendet man dagegen heisses Wasser, so tritt der Nystagmus nach der Seite des ausgespritzten Ohres auf. Den „kalorischen Nystagmus“ erklärt nun Bárány in sehr überzeugender Weise durch seine Theorie der Lymphokinese: durch das kalte Wasser wird die Prominenz des lateralen Bogenganges abgekühlt und die darin befindliche Lymphe dadurch verdichtet, so dass eine Strömung nach der Richtung der Abkühlung hin entstehen muss (also „ampullofugal“, siehe Fig. 21).

Diese Lymphokinese ist aber der adäquate Reiz für die Endapparate des Nervus vestibularis, welcher Reiz sich auf das Abducenscentrum (bzw. auf das pontine Blickcentrum) und von da via Fasciculus longitudinalis auf das synergisch arbeitende Centrum des gegenüberliegenden Rectus internus fortpflanzt. So kommt es zu einer langsamen Blickwendung nach der Seite des ausgespritzten Ohres, die mit einer raschen Wiederherstellungzuckung nach der Gegenseite alterniert.

Kehrt man die physikalischen Versuchsbedingungen durch Einspritzen heissen Wassers um, so entsteht durch Erhitzung der lateralen Bogen-

gangsprominenz und Ausdehnung der darin befindlichen Lymphe natürlich eine „ampullopetale“ Lymphokinese, als deren Resultat eine langsame

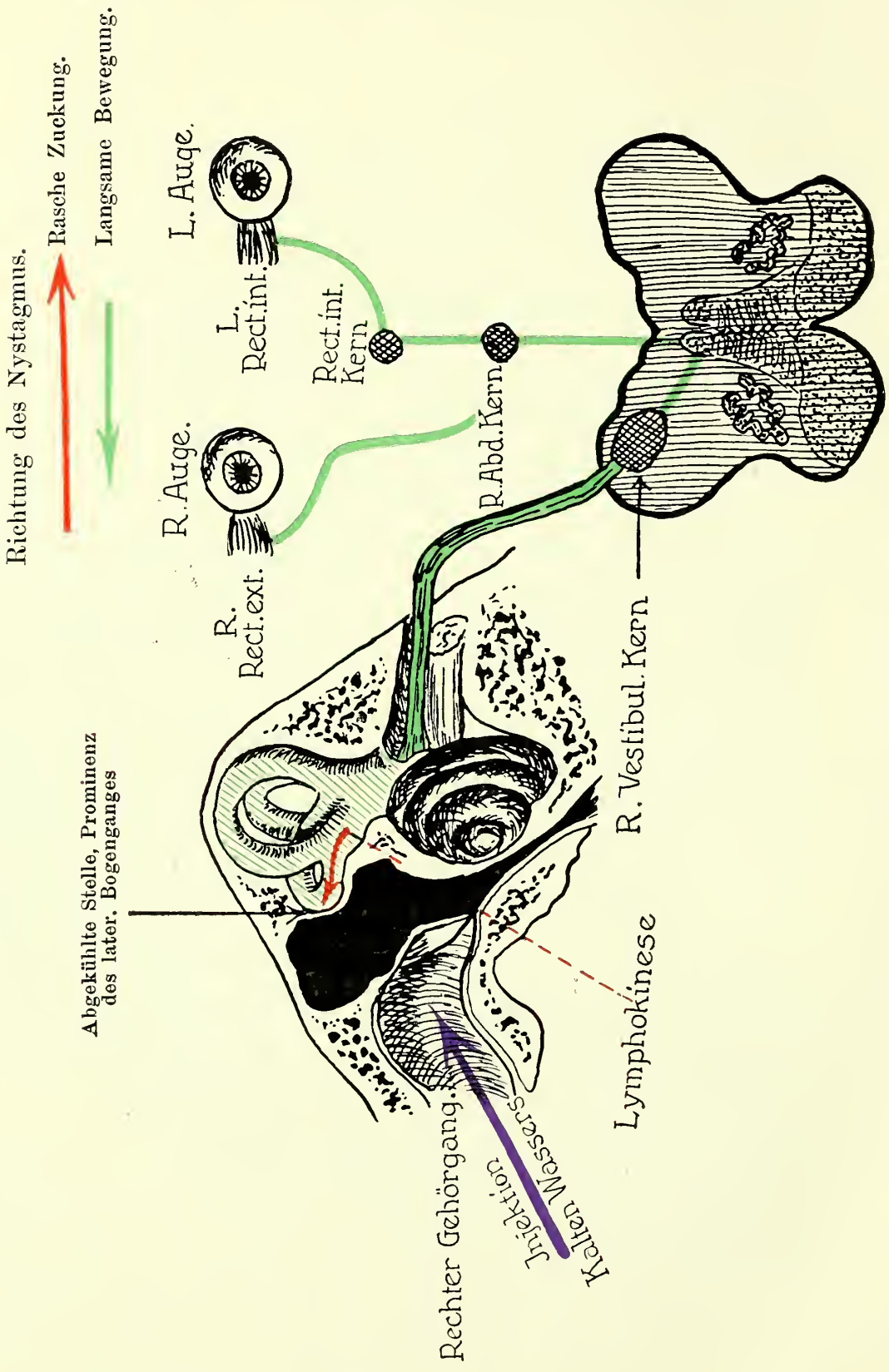

Fig. 21. Schema zum kalorischen Nystagmus.

Blickwendung nach der gegenseitigen, bzw. ein Nystagmus nach der homolateralen Seite sich ergibt.

Nehmen wir den Bárányschen Versuch mit kaltem Wasser an einem soporösen oder leicht narkotisierten Patienten vor, so bekommen wir keinen Nystagmus, sondern eine Déviation conjuguée nach der Seite der Ausspritzung. Die Herabsetzung des Bewusstseins hebt somit die ruckweise, automatische Rückbeförderung des Bulbus nach der Gegenseite auf, die für das Zustandekommen eines Nystagmus ausschlaggebend ist. Diese Deviation unterscheidet sich demnach von derjenigen, die wir bereits gewürdigt haben, dadurch, dass sie als Reizsymptom aufzufassen ist und nicht durch das Überwiegen einer Antagonistenwirkung auf Grund einer Blicklähmung hervorgerufen wird. Eine derartige experimentell hervorgerufene Déviation conjuguée nach der Seite des gereizten Abducenskernes kommt spontan (d. h. auf Grund pathologischer Prozesse) nur selten vor, am ehesten bei Kleinhirntumoren die nach unten auf die Gegend des pontinen Blickcentrums einen Druck ausüben. Eher als eine Déviation conjuguée erzeugen Kleinhirntumoren durch Druck auf den Deitersschen Kern oder das hintere Längsbündel einen Nystagmus. Gerade der Fasciculus longitudinalis posterior ist ja durch seine dorsale Lage in der Haube besonders exponiert, liegt er doch direkt unter dem Wurme. Selten nur wird man diesen Nystagmus beim Blicke geradeaus bemerken können und meistens muss er dadurch provoziert werden, dass man den Patienten nach rechts oder links blicken lässt. Dabei wird man in der Regel ein stärkeres Augenzittern dann konstatieren, wenn der Kranke nach der Richtung seiner Kleinhirnläsion schaut. Diesem Punkte lege ich in der Seitendiagnostik des Kleinhirntumors grosse Wichtigkeit bei. Dagegen habe ich noch nie ein anderes, von verschiedenen Autoren angeführtes Phänomen feststellen können, nämlich die grössere Ausgiebigkeit der Zuckungen auf demjenigen Auge, das der kranken Kleinhirnhälfte entspricht.

Wie Oppenheim es kürzlich gezeigt hat, genügt es manchmal, um einen Nystagmus auszulösen, der am stehenden Patienten fehlt, die Untersuchung in Seitenlage vorzunehmen und zwar tritt bei einem rechtsseitigen Tumor der Nystagmus in der linken Seitenlage auf und umgekehrt.

Besondere Erwähnung verdient der vertikale Nystagmus, ein Frühsymptom des Druckes auf die Corpora quadrigemina und die darunterliegenden Kerne des Oculomotorius und Trochlearis, wie er z. B. von einem Tumor im vorderen Abschnitte des Kleinhirnes herrühren kann.

Dunkel ist uns zur Zeit noch das physiopathologische Substrat der sog. Magendieschen Schielstellung (Vertikaldivergenz der Bulbi),

die, zugleich mit einer Déviation conjuguée sich einstellend, für eine Läsion des Brückenarmes sprechen soll.

IV.

Betrafen unsere bisherigen Ausführungen die Beziehungen des Gehirns zu den Bewegungen des Bulbus und zu deren Störungen, so wenden wir uns nun der Physiologie und Physiopathologie der Irisbewegungen zu, einem Kapitel, dem in der Diagnostik der Gehirnaffektionen eine ausserordentlich wichtige Rolle zukommt und an dessen Erforschung neben Ophthalmologen wie Bach, Hess, Bernheimer etc. (um nur von den Arbeiten der jüngsten Zeit zu reden) auch die Neurologen regen Anteil genommen haben: es sei nur der ausgezeichneten Monographie von Bumke in Freiburg gedacht, zu der heute jeder greifen muss, der sich mit den Pupillenstörungen bei Nerven- und Geisteskrankheiten eingehender beschäftigt, und der auch ich manche Anregung für meine persönlichen Untersuchungen verdanke.

Es ist wohl am besten, wenn wir von der anatomischen Betrachtung derjenigen Apparate ausgehen, die beim Lichtreflex der Pupille in Aktion treten.

Schema 22 zeigt die beiden Augäpfel, die sich im Chiasma partiell kreuzenden Sehnerven, die beiden Tractus optici und deren Endigung in den primären Sehzentren. Diese letztere, die sich bekanntlich im Pulvinar thalami optici, im Corpus geniculatum laterale und im vorderen Vierhügel befinden, habe ich der Einfachheit halber als einheitliches Gebilde gezeichnet. Von den primären Sehzentren pflanzt sich nun die auf dem Wege der Nervi und Tractus optici zugeströmte Reizung nach zwei verschiedenen Richtungen hin fort: 1. nach den Sehcentren des Occipitalhirns (auf dem Wege der Gratioletschen Sehstrahlung) — und 2. in den kleinzelligen Lateralkern des Oculomotorius, der ja in allernächster Nähe der primären Sehcentren sich befindet. Die letzterwähnten Fasern gehören zum zentrifugalen oder efferenten Schenkel des Reflexbogens für die Lichtreaktion der Pupille, dessen afferenter Schenkel von der Retina durch Opticus, Chiasma und Tractus in die primären Sehcentren gelangt.

Früher nahm man bekanntlich allgemein an, dass die Pupillarfasern des Sehnerven und dessen Sehfasern distinkte Gebilde seien, von denen die ersteren nur den Lichtreiz, die letzteren die Lichtempfindung vermitteln sollten. Ein anatomischer Beweis für diese Anschauung lag

freilich nicht vor, wenn auch die von Gudden eruierte Tatsache, dass in der Nervenfaserschicht der Retina, im Sehnerven und im Tractus opticus Fasern von zweierlei Kaliber zu unterscheiden seien, in diesem Sinne gedeutet wurde. Diese Anschauung implizierte die Annahme, dass Sehfasern und Pupillarfasern von verschiedenen Teilen der Netzhaut ihren Ursprung nehmen. Hess hat nun aber bekanntlich in den letzten Jahren zu zeigen vermocht, dass diese Annahme nicht zutrifft, und er ist deshalb der Ansicht, dass einheitliche „optikomotorische" Fasern aus der Retina in den Sehnerven gelangen und dass erst ziemlich weit zentral (wahrscheinlich erst im Corpus geniculatum laterale) jene Neurone besondere Äste — also „Reflexkollateralen" zum Pupillencentrum des Oculomotoriuskernes abzweigen.

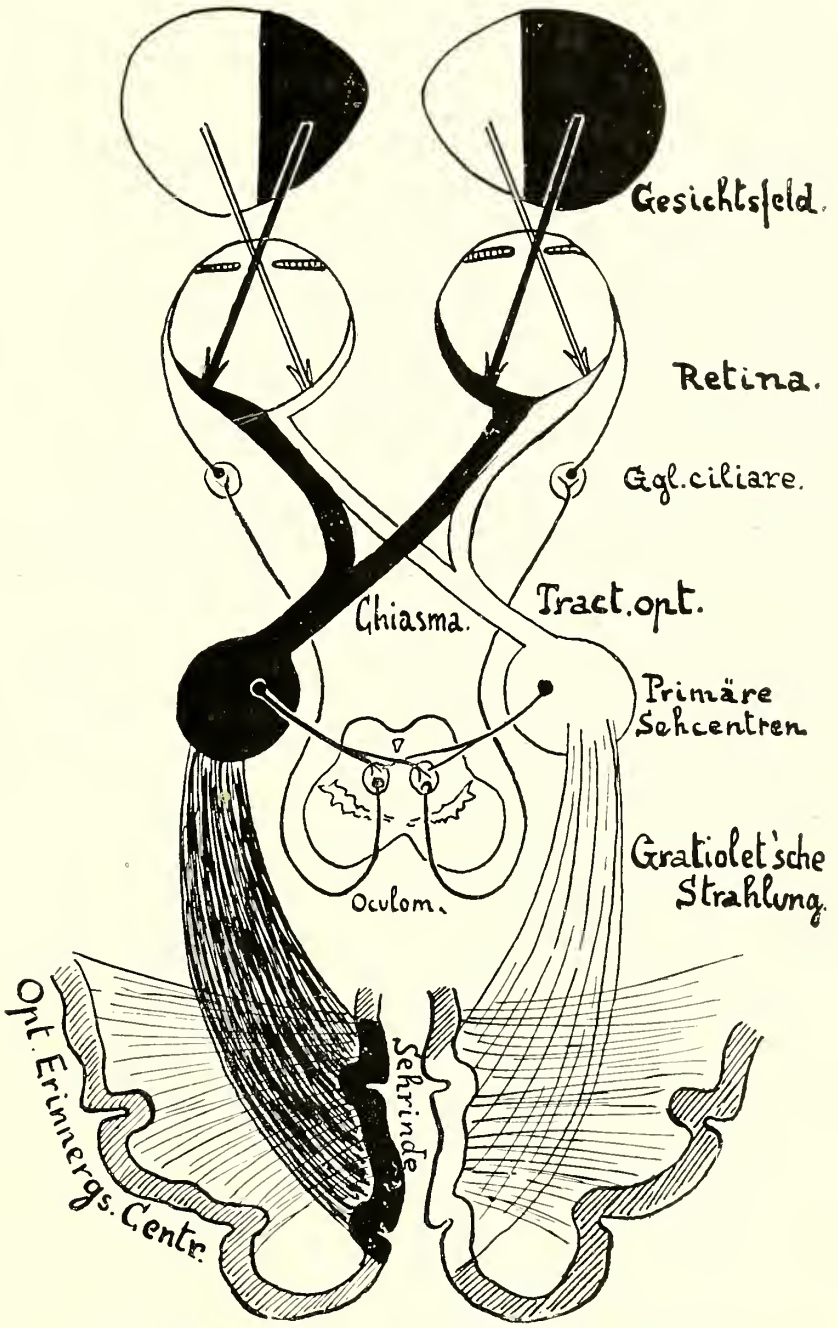

Fig. 22. Sehbahn und Pupillenreflexbahn.

(Aus: Bing, Kompendium der topischen Gehirn- und Rückenmarksdiagnostik. II. Aufl. Berlin-Wien. Urban u. Schwarzenberg 1911.)

Die Tatsache, dass ausnahmsweise eine nichtsimulierte und nichthysterische Blindheit des einen Auges (die also nicht zentral bedingt sein kann!) mit erhaltenen Lichtreflexen beobachtet worden ist — schon Graefe hatte bekanntlich solche Fälle mitgeteilt, neuere derartige Veröffentlichungen stammen von Reichardt, Mandelstamm und Schirmer — diese Tatsache darf nicht gegen

die Anschauung von Hess ins Feld geführt werden. Denn es ist sehr wohl denkbar, dass gelegentlich einmal bei Schädigungen der Sehnervenfasern deren Reflexempfindlichkeit ihre Lichtempfindlichkeit überdauert — wenn auch häufiger das Gegenteil beschrieben wurde (z. B. von Heddaeus, Hirschberg, Knoblauch, Axenfeld). Überdies ist Bumke der Ansicht, dass keine der bisherigen Beobachtungen von erhaltener Pupillenreaktion bei Fehlen jeder Lichtempfindung als ganz exakt und einwandfrei zu bezeichnen sei — ein Punkt, über den ich mir ein persönliches Urteil nicht erlaube.

Beiläufig sei noch bemerkt, dass im Gegensatze zu meinem Schema der Lichtreflexbahnen (Fig. 22) dasjenige von Bernheimer die Reflexkollateralen der Opticusneurone ohne Unterbrechung im primären Sehzentrum direkt in den Oculomotoriuskern gelangen lässt (Fig. 23); auf beiden Schemen treten zu jedem Sphinkterenkern sowohl Pupillenfasern aus dem gleichseitigen, wie solche aus dem kontralateralen Auge, was uns den Mechanismus der konsensuellen Lichtreaktion veranschaulicht.

Wenn sich die Lichtreaktion der Pupille als echter Reflex darstellt, als ein vom Willen durchaus unabhängiger motorischer Vorgang, so repräsentiert die Kontraktion des Sphincter iridis beim Akkommodieren auf nahe Gegenstände und bei der Konvergenz physiologisch gesprochen keinen Reflex, sondern eine Mitbewegung. Dasselbe gilt von der Pupillenverengerung bei Lidschluss, bzw. beim Versuche die Lider zuzukneifen, dem sog. „Westphal-Piltzschen Orbicularisphänomen“. Über die anatomischen Verbindungen, welche wir auf Grund dieser Mitbewegungsphänomene zwischen dem kleinzelligen Medialkern des Oculomotorius, den Rectus internus-Centren seines grosszelligen Lateralkerns, dem Orbiculariscentrum des oberen Facialiskerns und dem Westphal-Edingerschen Sphinkterencentrum annehmen müssen, wissen wir freilich bis jetzt nichts Genaues.

Den Ausdruck „reflektorische Pupillenstarre“ (für die isolierte Aufhebung der direkten und konsensuellen Lichtreaktion bei erhaltener Leitungsfähigkeit beider Sehnerven und bei Erhaltensein der anderen Pupillenreaktionen) müssen wir nach dem soeben Gesagten als recht glücklich bezeichnen; er hebt in eindeutiger Weise den Gegensatz zur „absoluten Pupillenstarre“ hervor, bei der auch die synkinetischen Pupillenverengerungen in Wegfall gelangen. Jene treffende Bezeichnung stammt von Erb, während das Phänomen selbst bekanntlich im Jahre 1869 vom englischen Ophthalmologen Argyll Robertson zuerst beschrieben wurde. Die Klinik dieses diagnostisch

überaus wichtigen Symptoms soll uns später beschäftigen und vorerst möchte ich nur das wenige noch resümieren, was uns über dessen Pathogenese und pathologische Anatomie mitgeteilt worden ist.

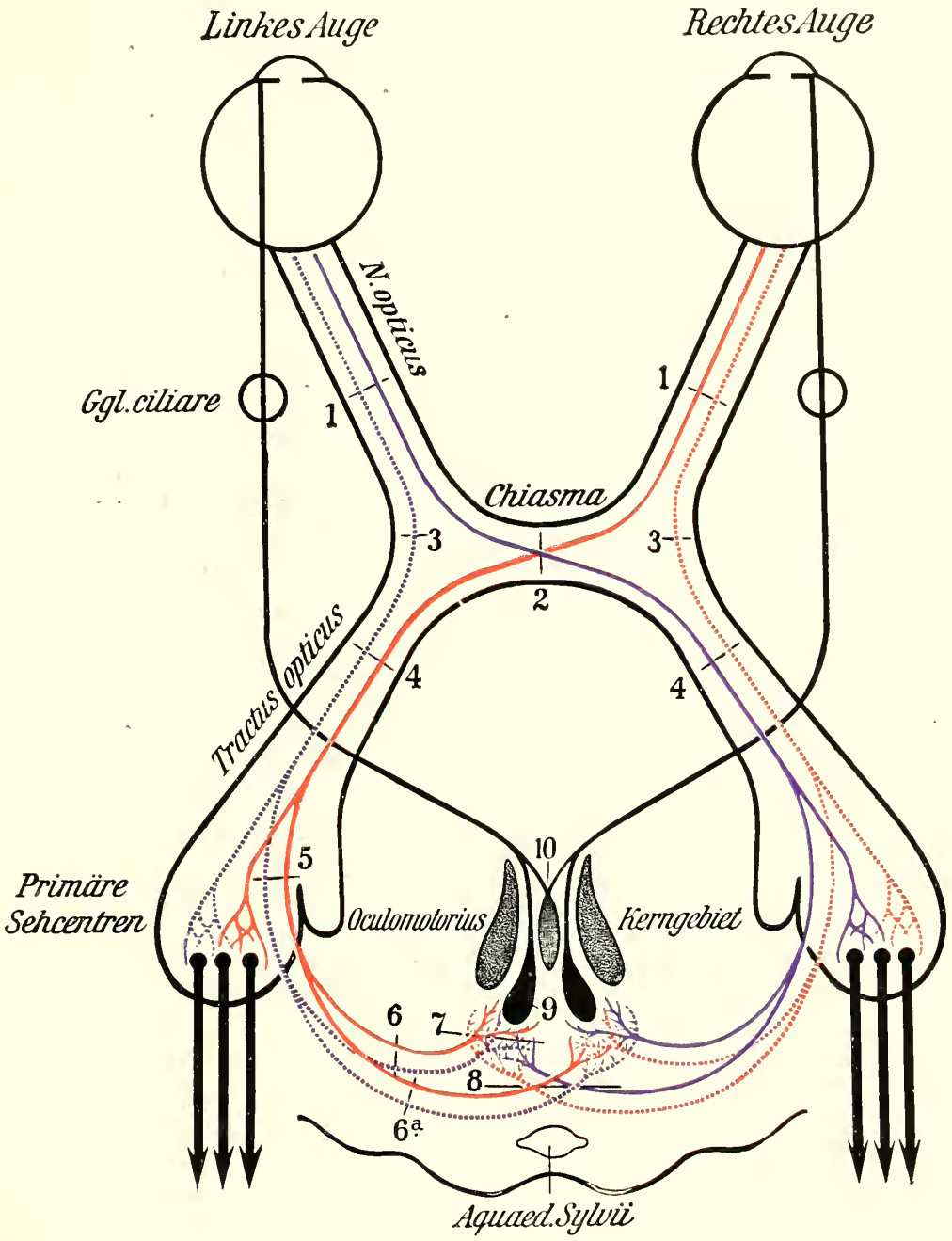

Fig. 23. Schema der Pupillenreaktion nach Bernheimer.

(Aus: Knoblauch, Klinik und Atlas der chronischen Krankheiten des Zentralnervensystems. Berlin. Springer 1909.)

1 = Läsion des Sehnerven. *2* = sagittale Durchtrennung des Chiasmas. *3* = Läsion des Chiasmas an seiner lateralen Seite. *4* = Läsion des Tractus opticus. *5* = Läsion sämtlicher aus einem Tractus stammenden Pupillarfasern. *6* = Läsion der aus einem Tractus zu dem Sphincterenkern derselben Seite verlaufenden Pupillarfasern. *6a* = Läsion der aus einem Tractus zu dem Sphincterenkern der anderen Seite verlaufenden Pupillarfasern. *7* = einseitige Unterbrechung der aus beiden Tractus stammenden Pupillarfasern. *8* = beidseitige Unterbrechung der aus beiden Tractus stammenden Pupillarfasern. *9* = Kernläsion der Sphincter pupillae. *10* = Kernläsion des Musculus ciliaris.

Wenn wir uns nach Fig. 22 zurechtlegen, wo eine Läsion sitzen muss, um reflektorische Pupillenstarre hervorzurufen, so kann sie nur zwischen primären Sehcentren und Sphinkterkern zu suchen sein; denn sässe sie proximal von dieser Strecke, so müsste die Lichtstarre sich mit Hemianopsie, sässe sie distal davon, mit völliger Sphinkterlähmung vergesellschaften. Nun ziehen die betreffenden Neurone unter dem Boden des Aquaeductus Sylvii hindurch und man müsste somit nach dem Schema bei allen Fällen von Tabes, Paralyse oder Lues cerebrospinalis, die intra vitam die reflektorische Pupillenstarre darboten, dort post mortem anatomische Veränderungen finden. Das ist aber keineswegs der Fall.

Darum hat Bach die Theorie aufgestellt und durch Experimente zu stützen gesucht, dass weiter unten im Hirnstamm, nämlich in der Medulla oblongata, noch Pupillencentren vorhanden sein müssen, die speziell beim Lichtreflex der Pupille in Aktion treten. Er stützte sich darauf, dass er nach Durchschneidung des verlängerten Markes am unteren Ende der Rautengrube bei der Katze sofortige Lichtstarre beider Pupillen, bei einseitiger Durchtrennung Lichtstarre der kontralateralen Pupille erhalten habe und konstruierte darauf ein detailliertes Schema des Lichtreflexes. Aber diese Versuche sind von Levinsohn, Trendelenburg und Bumke nachgeprüft worden und zwar mit negativem Resultate, und in einer späteren Arbeit gab Bach selbst zu, „dass nach den jetzigen Beobachtungen die Annahme physiologisch wichtiger Centren für den Pupillarreflex in der Medulla oblongata fraglich erscheinen muss".

Klinisch wurde von Wolff, Gaupp, Reichardt, Kauffmann u. a. zugunsten eines Reflexzentrums im oberen Halsmarke angeführt, dass in Fällen von Paralyse mit Robertsonschem Symptom sich Veränderungen in den Hintersträngen des Halsmarkes vorfanden, also eine Kombination mit Tabes superior. Fürstner und Naka haben jedoch gelegentlich bei klinisch sicher nachgewiesener reflektorischer Pupillenstarre ein absolut intaktes Halsmark gefunden und ich bin darum der Ansicht, dass auch ohne tabische Komplikationen der Paralyse ein typischer „Argyll Robertson" vorkommen kann, namentlich im Initialstadium. Die Fälle, die zur Sektion kommen, betreffen aber fast ausnahmslos das Stadium terminale und bei letzterem finden wir die Funiculi posteriores fast nie intakt. Reichardt und Dreyfus haben ferner auf Fälle hingewiesen, bei welchen Herderkrankungen des Halsmarkes (Geschwülste, Verletzungen, Kompression) angeblich reflektorische Pupillenstarre zur Folge gehabt haben sollen, aber Bumke hat diese Fälle einzeln auf ihre Beweiskraft untersucht und gefunden, dass kein einziger der Kritik

standhält; das einemal war die Pupillenstarre in der Agone aufgetreten, das anderemal waren neben einem Gumma im Halsmark noch eine Reihe von Gummen im Gehirne vorhanden etc. Und aus der Arbeit Kochers über die Verletzungen des oberen Halsmarkes geht hervor, dass dabei kein Argyll Robertsonsches Phänomen vorkommt.

Andere Hypothesen sind ebenfalls widerlegt worden, so diejenige von Rieger und Forster, welche die reflektorische Pupillenstarre auf

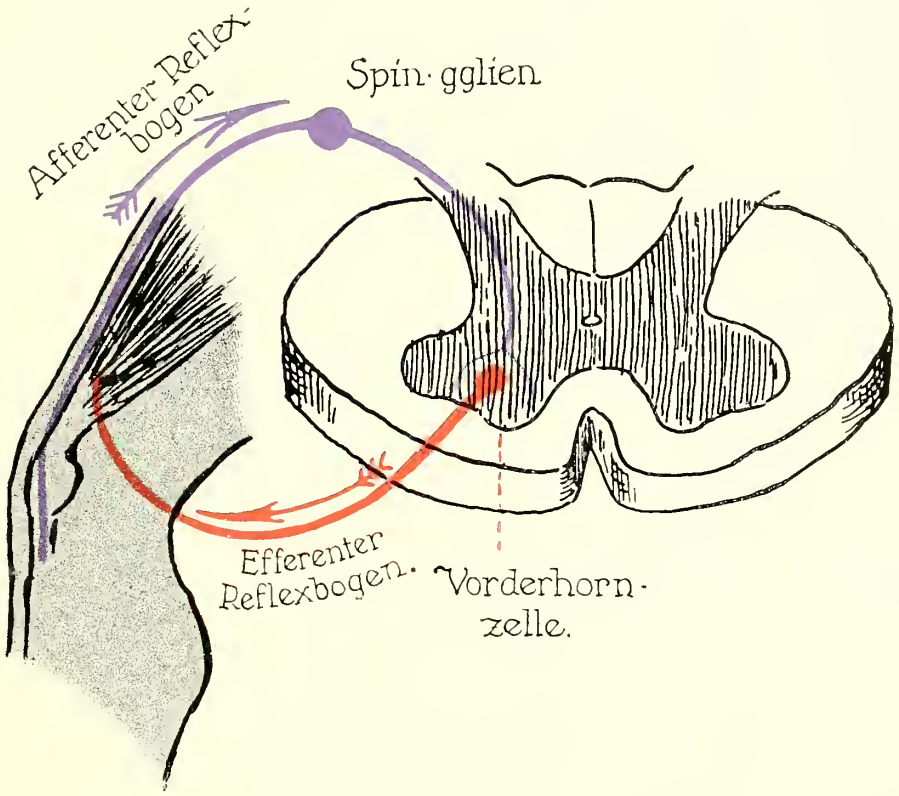

Fig. 24. Schematische Darstellung der dem Zustandekommen des Patellarreflexes dienenden Bahnen.

eine Lähmung der pupillenerweiternden Sympathicusfasern beziehen wollten; heute wissen wir, dass selbst vollständige Durchtrennung des Halssympathicus eine reflektorische Pupillenstarre nicht erzeugt. Auch der Versuch Marinas, Läsionen im Ganglion ciliare als das eigentliche Substrat des Argyll Robertsonschen Phänomens darzustellen, konnte der Kritik nicht standhalten, so dass wir eben doch bis auf weiteres in den Verbindungsbahnen zwischen primären Sehcentren und Westphal-Edingerschem Kern die der reflektorischen Pupillenstarre zugrunde liegende Läsion suchen müssen. Hier, d. h. im zentralen Höhlengrau des Aquaeductus Sylvii, haben ja auch v. Monakow, Pineles, Siemerling, Moeli autoptische Befunde erhoben, und für diejenigen Fälle, wo solche nicht vorliegen, müssen wir eben annehmen, dass dabei die Schädigung

nicht bis zu demjenigen Intensitätsgrade gediehen ist, bei dem unsere histologischen Methoden den anatomischen Nachweis der Schädigung von Neuronen gestatten. In bezug auf die Tabes ist ferner von grösster Wichtigkeit hervorzuheben, dass auch im Rückenmarke die Erkrankung der analogen Gebilde, d. h. der um die Vorderhornzellen sich aufsplitternden Reflexkollateralen (siehe Fig. 24) zur Aufhebung des Patellarreflexes, Achillessehnenreflexes etc. führt.

B. Anatomie, Physiologie und Physiopathologie der zentralen Sehapparate.

I.

Bevor wir nunmehr auf die Struktur, die Funktionen und die Störungen der „zentralen Sehapparate“ eingehen, sei darauf hingewiesen, dass hierbei, nach der allgemein üblich gewordenen Terminologie, das Wort „zentral“ nur topographisch-anatomisch, d. h. als Äquivalent von „intrakranial“ oder „retroorbital“ verstanden sein will. Die Scheidung zwischen peripher und zentral liesse sich ja ohnehin beim Sehapparate nicht nach denjenigen Prinzipien durchführen, wie bei anderen Innervationsbezirken; denn die Optici sind bekanntlich entwickelungsgeschichtlich gar nicht als periphere Nerven, sondern als Ausstülpungen des Zentralorganes aufzufassen.

Grobschematisch habe ich auf Fig. 22 (S. 29) den Verlauf der optischen Bahnen bis zum Occipitalpol des Gehirnes dargestellt. Aus der Netzhaut treten die Sehfasern in die Nervi optici über und gelangen zum Chiasma. Hier findet eine partielle Kreuzung statt, derzufolge jenseits des Chiasmas der linke Tractus opticus diejenigen Fasern führt, die aus den linken Hälften beider Retinae stammen — der rechte Tractus die Neurone aus den beiden rechten Netzhauthälften.

Da nun die Linse auf die Retina ein umgekehrtes Bild der Aussenwelt projiziert, hat die geschilderte partielle Kreuzung das physiologische Resultat, dass die Wahrnehmung der linken Hälfte des Gesichtsfeldes durch den rechten Tractus opticus vermittelt wird und umgekehrt.

Fig. 25 zeigt ein nach Weigert gefärbtes Präparat des Chiasmas eines von Geburt an einseitig Erblindeten. Man kann sich daran über die Anordnung und das gegenseitige Mengenverhältnis des gekreuzten und des ungekreuzten Anteiles gut Rechenschaft geben. Sie bemerken

auch an der hinteren Seite des Chiasmas und am Innenrande der Tractus die Commissura inferior oder „Guddensche Kommissur“, welche beim Tierversuch sogar nach beiderseitiger Enukleation der Augen erhalten bleibt und wahrscheinlich mit dem Sehen nichts zu tun hat. Ihr Ursprung scheint im Corpus geniculatum mediale zu liegen.

Es zeigt sich an diesem Präparate, dass die im Chiasma kreuzenden Fasern, also diejenigen aus den nasalen Partien der Netzhaut, die Majorität sämtlicher Opticusfasern repräsentieren. Die lateralen Gesichtsfeldhälften, deren Bild auf die Stäbchen und Zapfen der beiden nasalen Netzhauthälften fällt, sind eben grösser

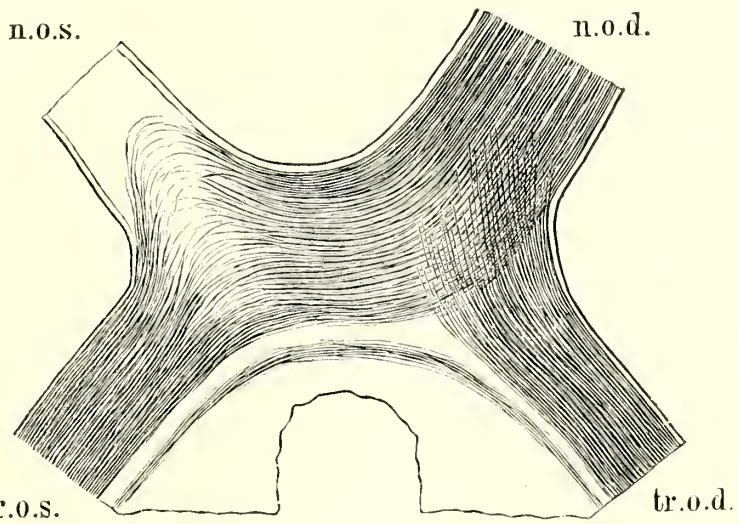

Fig. 25. Chiasma nervosum opticorum nach linksseitiger Erblindung. Weigertpräparat. (Aus: Fuchs, Lehrbuch der Augenheilkunde. XII. Aufl. Leipzig-Wien. Deuticke 1910.)
n. o. s. = Nervus opticus sinister. *n. o. d.* = Nerv. opt. dexter. *tr. o. s.* = Tractus opticus sinister. *tr. o. d.* = Tractus opticus dexter.

als die medialen Gesichtsfeldhälften, die schon durch das Vorspringen des Nasenrückens eingeschränkt werden.

Jeder Tractus opticus führt, wie Fig. 26 zeigt, die Sehnervenneurone um das Gehirn herum dorsalwärts zu den gleichseitigen „primären Sehcentren“, wo ihre Endigung stattfindet. Diese primären Centren haben wir ja bereits bei Besprechung der Pupillenreflexbahnen namhaft gemacht. Es sind: 1. der hintere Teil des Thalamus opticus, der sog. Pulvinar; 2. der vordere Vierhügel und 3. das Corpus geniculatum laterale. Das letzterwähnte Gebilde scheint nach Henschens Untersuchungen die grösste Bedeutung für den Sehakt zu haben, während der Thalamus opticus und ganz besonders der hintere Vierhügel vorwiegend der Reflexvermittelung dienen.

Nachdem von den primären Sehcentren die Leitung für den Lichtreflex der Pupillen sich zum Oculomotoriuskerne abgezweigt hat, zieht

die sekundäre Sehbahn (oder Gratioletsche Bahn) in das gleichseitige optische Rindenfeld, das im Cuneus des Occipitallappens lokalisiert ist und in den benachbarten Gyrus lingualis etwas herübergreift

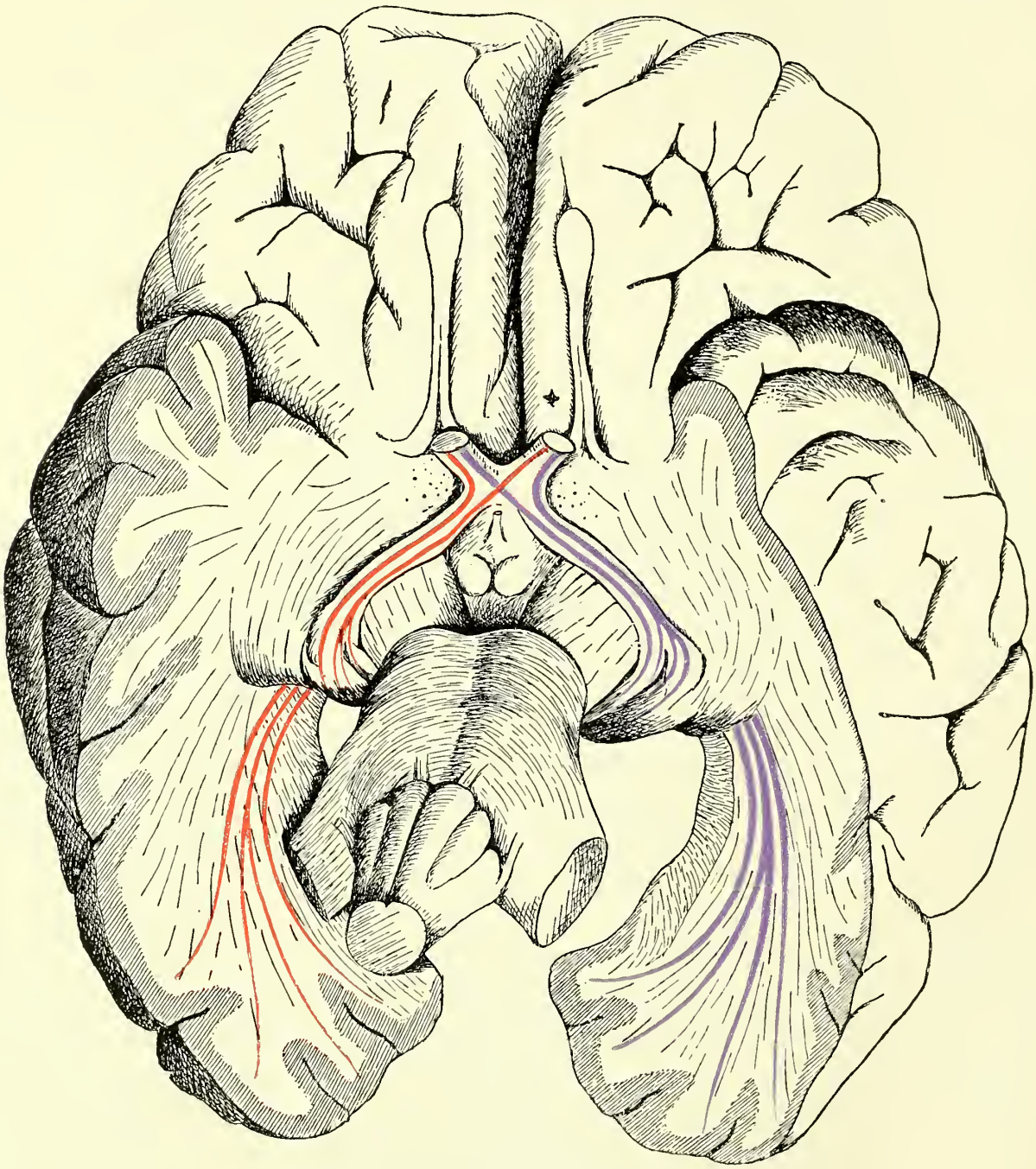

Fig. 26. Verlauf der Sehbahnen.

(Aus: Villiger, Gehirn und Rückenmark. III. Aufl. Leipzig. Engelmann 1912.)

(Fig. 27). Das kortikale Sehcentrum jeder Hemisphäre dient somit der Wahrnehmung der entgegengesetzten Gesichtsfeldhälfte.

Die Figuren 28 und 29 geben Präparate wieder, welche eine sekundäre Degeneration des Gratioletschen Bündels aufweisen. Auf Fig. 29 ist die durch den sog. Gennarischen oder Vicq d'Azyrschen Streifen

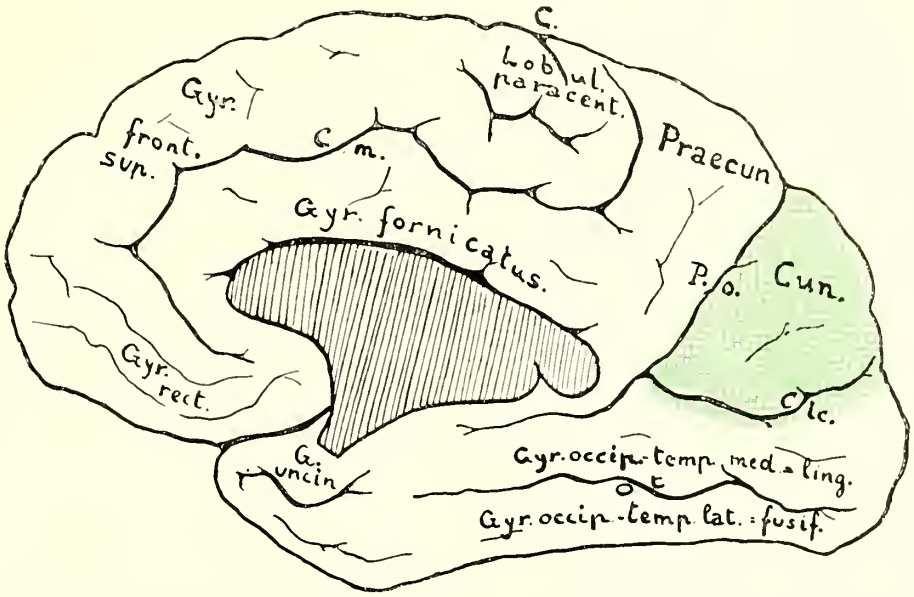

Fig. 27. Mediale Oberfläche der rechten Grosshirnhemisphäre.

C = Centralfurche. *C. m.* = Sulcus calloso-marginalis. *P. o.* = Parietooccipitalfurche. *Clc* = Fissura calcarina. *O. t.* = Occipitotemporalfurche. Grün = kortikale Sehsphäre (Area striata).

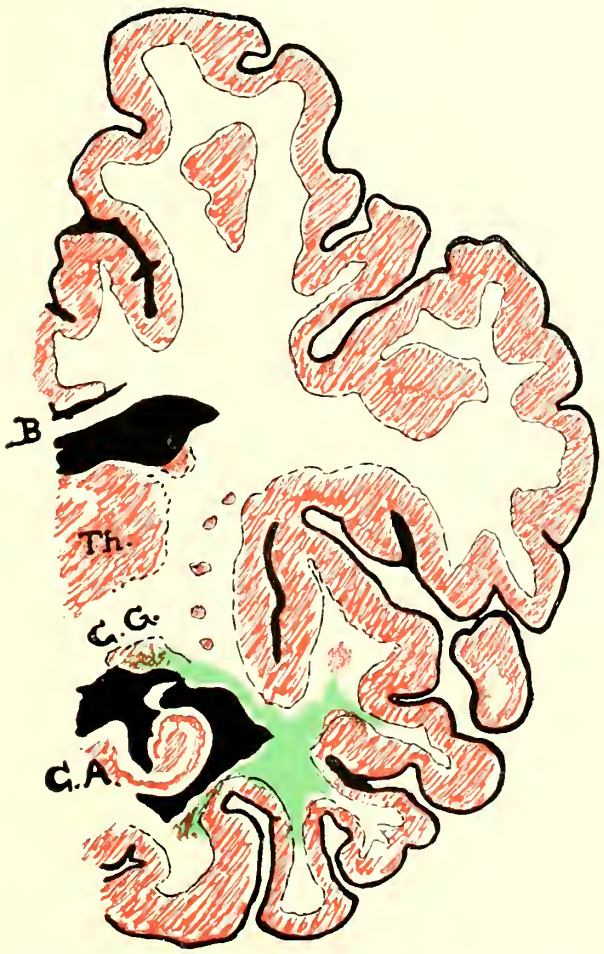

Fig. 28. Degeneration der sekundären Sehbahn (Frontalschnitt).

(Pause eines Präparates aus dem hirnanatomischen Institut Zürich.)

B = Balken. *Th.* = Thalamus. *C. G.* = Corpus gericulatum laterale. *G. A.* = Cornu Ammonis. Grün = degenerierte Faserzüge.

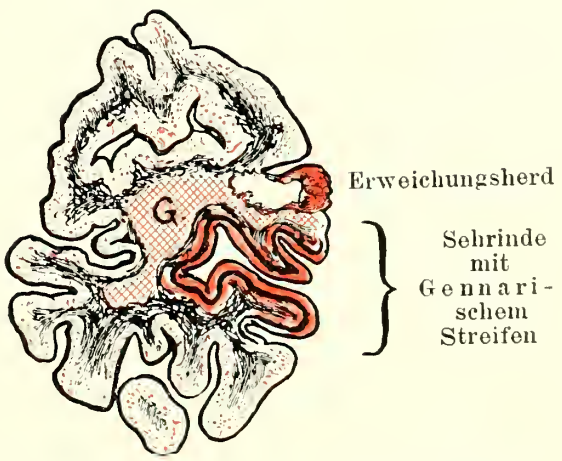

Fig. 29. Degeneration der sekundären Sehbahn (Frontalschnitt in der Nähe des Occipitalpols).

(Nach einem Präparate aus dem hirnanatomischen Institut Zürich; natürl. Grösse).

G = degenerierte Gratioletsche Bahn.

gekennzeichnete Struktur der Sehrinde sichtbar, die daher auch „Area striata“ benannt wird. Das Erhaltenbleiben dieses Gennarischen

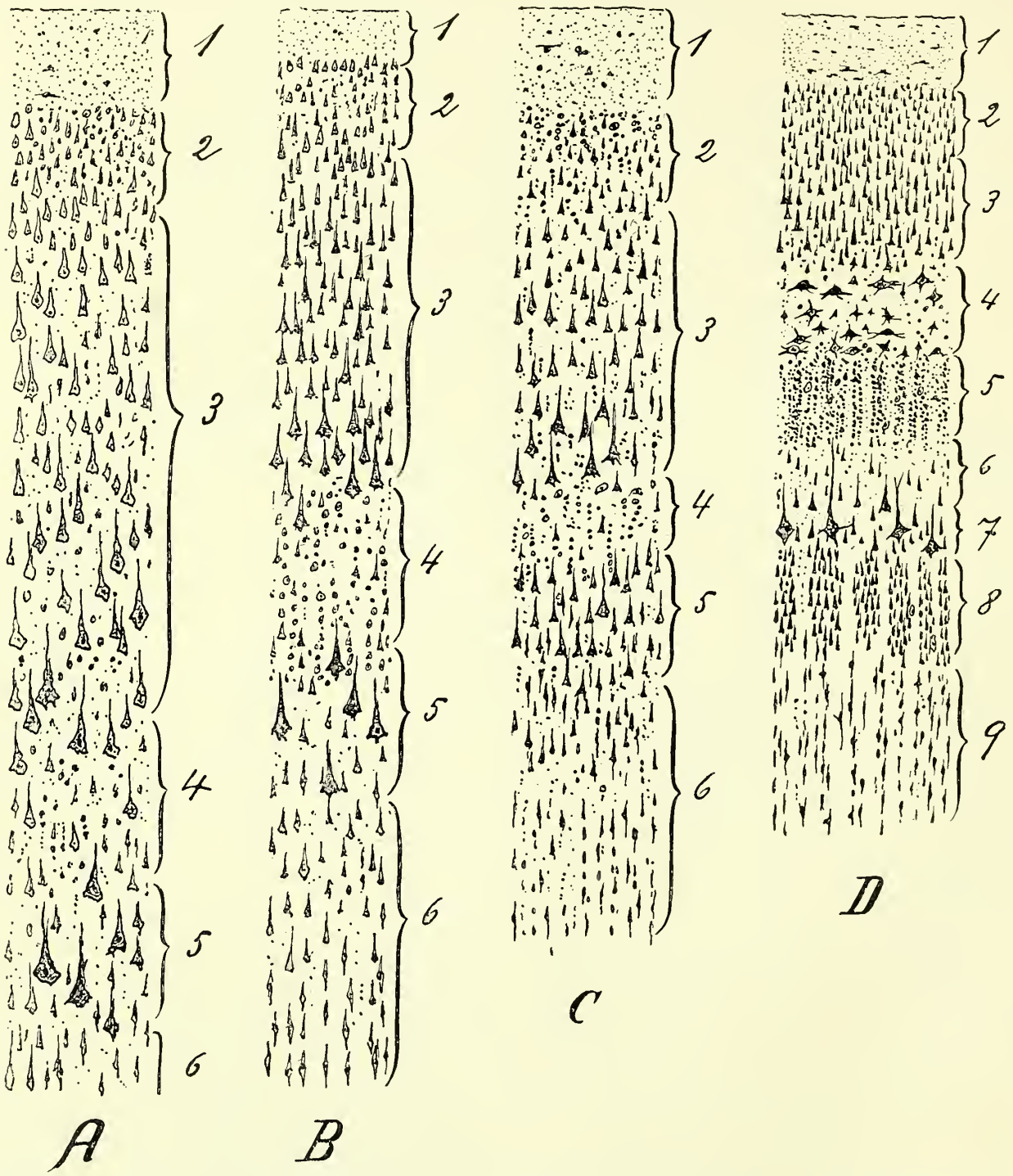

Fig. 30. Bau der Grosshirnrinde in verschiedenen Regionen (Cytoarchitektonik). (Aus: Villiger, Gehirn und Rückenmark. III. Aufl. Leipzig. Engelmann 1912.)

A = Vordere Zentralwindung. *B* = Hintere Zentralwindung. *C* = Hörrinde. *D* = Sehrinde. Die Schichten *4* und *5* von *D* stellen den Gennarischen (Vicq d'Azyrschen) Streifen dar.

Streifens nach langdauernden Zerstörungen der Sehstrahlungen lässt die von Ramón y Cajal für jenes Gebilde gewählte Bezeichnung „Plexus

opticus“ als unzutreffend bezeichnen. Höchstwahrscheinlich sind die Zellen der den Gennarischen Streifen konstituierenden Rindenschichten (siehe Fig. 30) lediglich als Assoziationszellen anzusprechen.

Mit der Aufsplitterung der Gratioletschen Neurone in der Cuneusrinde finden die für den eigentlichen Sehakt in Betracht kommenden Bahnen ihr Ende. Es schliessen sich aber noch weitere Gebilde an, die das anatomische Substrat für die begriffliche Verwertung des Gesehenen darstellen. Aus dem Cuneus ziehen nämlich Assoziationsfasern zur lateralen, konvexen Fläche des Occipitallappens und des hinteren unteren Scheitellappens herüber. Diese Rindenpartien, in welchen die Erinnerungsbilder für die Bedeutung eines gesehenen Gegenstandes aufgestapelt sind, stellen die optischen Vorstellungscentren dar, während der Cuneus lediglich als Wahrnehmungscentrum für optische Eindrücke angesprochen werden kann.

Schon das einfache Schema von Fig. 22, das nur die gröbsten und prinzipiell wichtigsten Kriterien der optischen Leitungsbahnen graphisch wiedergibt, gestattet uns eine ganze Reihe topisch-diagnostischer Regeln für die Lokalisation zentraler Sehstörungen zu deduzieren, ja gewissermassen direkt „abzulesen“. Wir wollen nun diese Regeln zunächst Revue passieren lassen, und dabei die Betrachtung differenzierterer Symptomenkomplexe — z. B. des „überschüssigen Gesichtsfeldes“ und der „Quadranthemianopsien“ — noch etwas aufschieben (siehe unten S. 52 ff.).

Die nach zirkumskripten Erkrankungen oder Verletzungen im Bereiche der zentralen Sehapparate auftretenden Sehstörungen zeigen grundsätzliche symptomatologische Verschiedenheiten, je nachdem die Läsion in einem der 5 folgenden Abschnitte ihren Sitz hat:

1. Opticus peripher vom Chiasma;
2. Sehnervenkreuzung;
3. Tractus opticus, primäre Sehcentren und Gratioletsche Strahlung;
4. Area striata — und
5. Marksubstanz oder Konvexität des Hinterhauptlappens und des Gyrus angularis.

1. Klinische Bedeutung der Läsionen des Opticus peripher vom Chiasma.

Totale Zerstörung des Sehnerven zwischen Retina und Chiasma hat selbstverständlich totale Amaurose des betreffenden Auges zur Folge, dessen Belichtung auch keine Pupillenreaktion auszulösen vermag. Wohl

aber besteht die konsensuelle Reaktion bei Belichtung des anderen, lichtperzipierenden Auges weiter. Ist die Zerstörung des Opticus nur eine partielle, so tritt natürlich an Stelle der Amaurose die Skotombildung, Gesichtsfeldeinschränkung usw.

2. Klinische Bedeutung der Läsionen des Chiasmas selbst.

Haben wir es dagegen mit einer Läsion des Chiasma zu tun, so sind 3 Haupteventualitäten zu berücksichtigen, nämlich:

Fig. 31. Zustandekommen bitemporaler heteronymer Hemianopsie bei Zerstörung der medialen Chiasmapartie.

a) Zerstörung der medialen Chiasmapartie;
b) Zerstörung der lateralen Chiasmapartien und
c) Zerstörung einer Chiasmahälfte.

Besonders häufig (natürlich: relativ häufig!) ist die Zerstörung der medialen Partie des Chiasmas bei Hypophysentumoren, Hydrops des 3. Ventrikels mit Dilatation des Infundibulum, Empyem der Keilbeinhöhle oder der Siebbeinzellen. Dabei kommt es zu einer Zerstörung von kreuzenden Opticusneuronen, die aus den nasalen Netzhautpartien

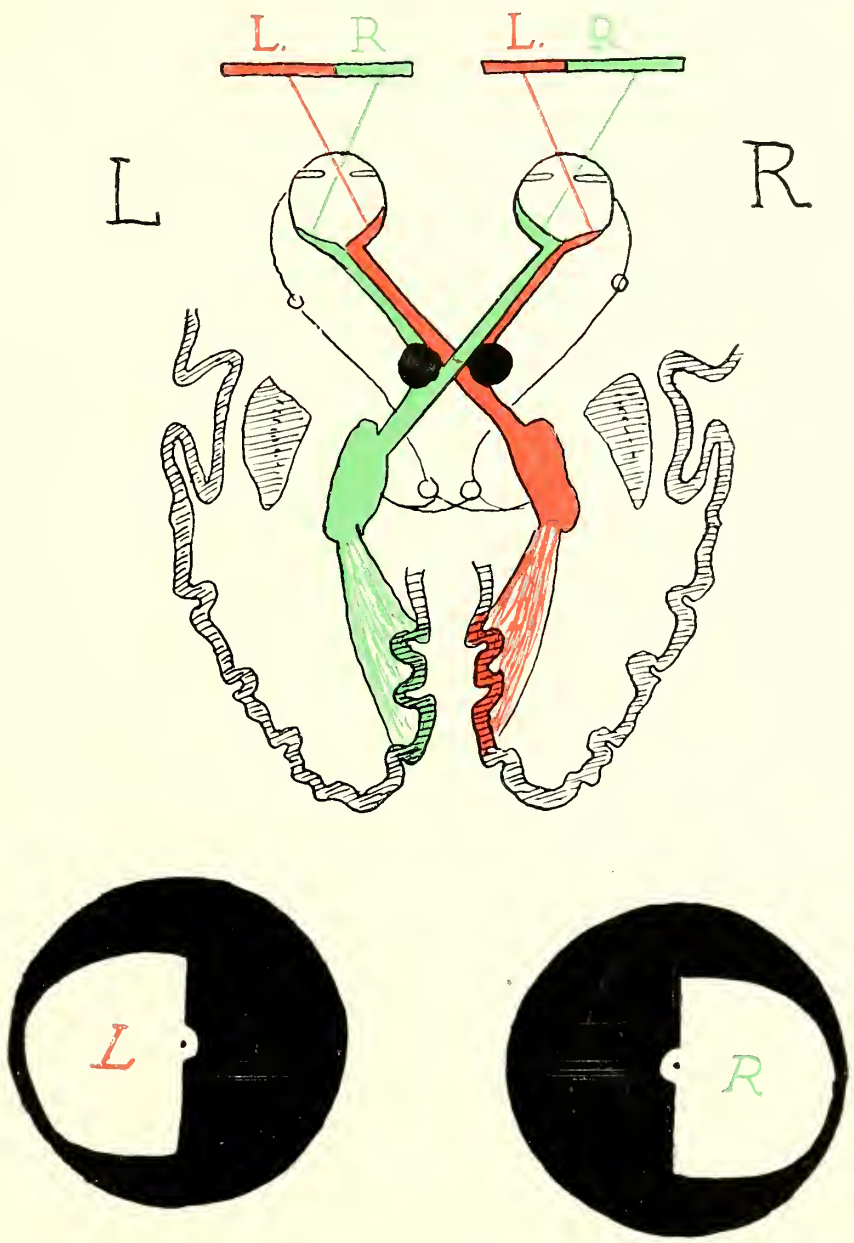

Fig. 32. Zustandekommen nasaler heteronymer Hemianopsie bei Zerstörung der lateralen Chiasmapartien.

stammen, und das Resultat ist demgemäss ein Ausfall beider temporaler Gesichtsfeldhälften, eine bitemporale Hemianopsie, die wir auch heteronym nennen, weil am rechten Auge die rechte, am linken Auge die linke Gesichtsfeldhälfte ausgelöscht ist (Fig. 31).

Die umgekehrten Verhältnisse, d. h. Zerstörung der äusseren Partien des Chiasmas mit Erhaltensein des medialen Teiles, kommen

dagegen nur äusserst selten zustande, z. B. durch Aneurysmen beider Karotiden oder symmetrische luetische Infiltrate an der Schädelbasis. In einem Falle, der wohl ein Unicum repräsentiert, habe ich diese Läsion auch bei einem Endotheliom der Seitenventrikel beobachtet, wobei offenbar das Infundibulum durch den sekundären Hydrocephalus

Fig. 33. Zustandekommen von Amaurose des gleichseitigen und temporaler Hemianopsie des gegenüberliegenden Auges durch Zerstörung einer Chiasmahälfte.

lateralwärts über das Chiasma sich ausgebuchtet hatte. In solchen Fällen fällt die Funktion der nicht gekreuzten Opticusfasern und der dazu gehörigen lateralen Netzhauthälften weg und es ergibt sich die nasale Hemianopsie; auch sie ist natürlich eine heteronyme (Fig. 32).

Die halbseitige Vernichtung eines Chiasmas, die wohl am häufigsten

durch Verletzungen, speziell Schussverletzungen, hervorgerufen wird, aber auch durch Tumoren verursacht sein kann, ruft natürlich Amaurose der gleichseitigen und temporale Hemianopsie des gegenüber-

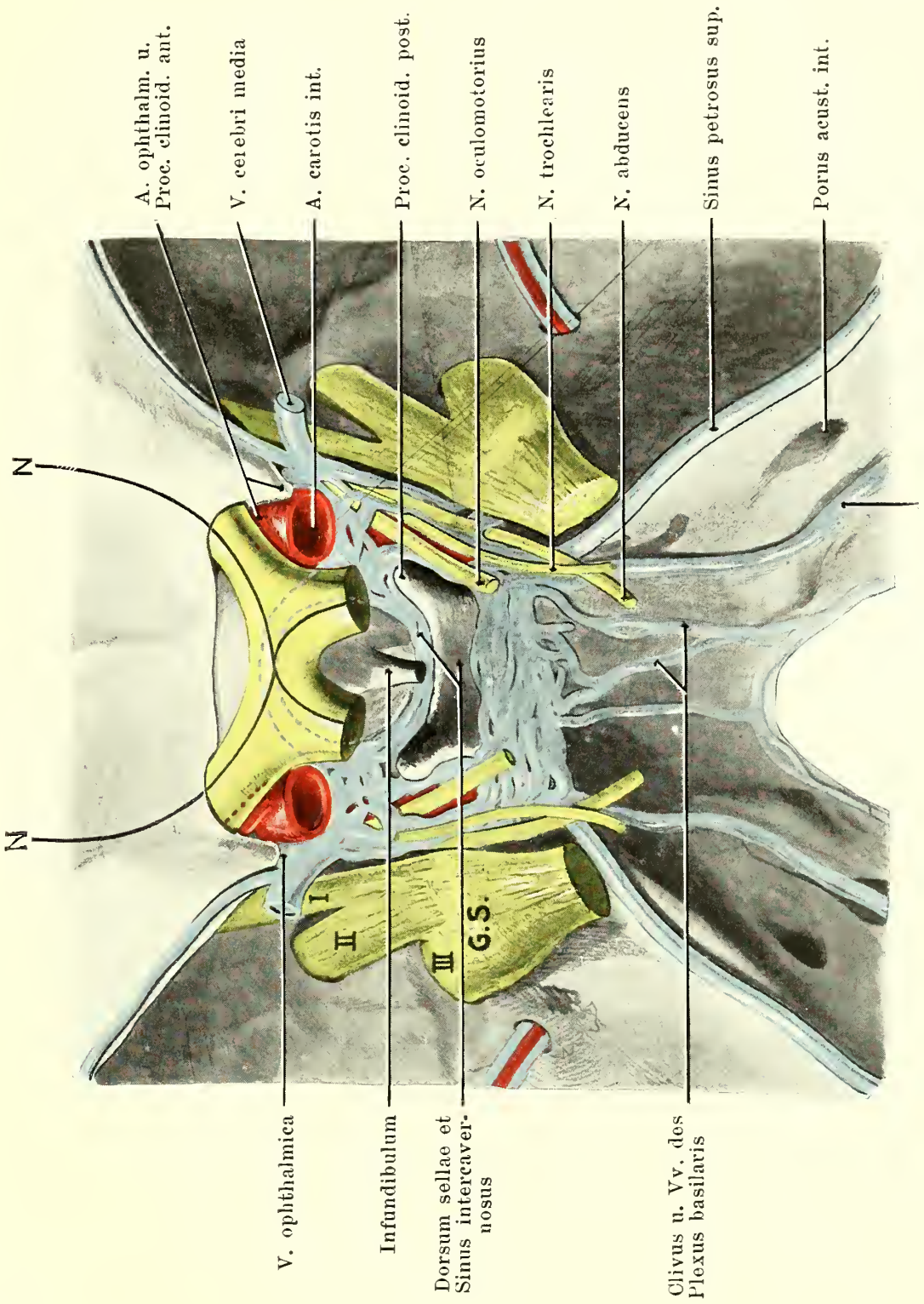

Fig. 34. Topographie der Hypophysis, des Chiasma nervorum opticorum und des Sinus cavernosus. (Aus: Corning, Lehrbuch der topographischen Anatomie. III. Aufl. 1911.) Für die Darstellung des Sinus cavernosus ist eine Abbildung von Toldt benützt worden. NN. Fasern aus den nasalen Hälften der Retina, die sich im Chiasma nerv. opticorum kreuzen.

liegenden Auges hervor; Fig. 33 veranschaulicht schematisch diese Verhältnisse, während Fig. 34 die Topographie der Chiasmagegend demonstrieren mag.

3. Klinische Bedeutung der Läsionen des Tractus opticus, der primären Sehcentren und der Gratioletschen Strahlung.

Alle Unterbrechungen der Sehbahn, die weiter hinten als das Chiasma ihren Sitz haben, erzeugen eine laterale Hemianopsie für die der lädierten Seite gegenüberliegende Gesichtsfeldhälfte. Da dabei

Fig. 35. Zustandekommen lateraler homonymer Hemianopsie bei Zerstörung eines Tractus opticus.

der Ausfall an beiden Augen entweder die rechte oder die linke Hälfte betrifft, ist diese laterale Hemianopsie als „homonym“ zu bezeichnen (Fig. 35).

Es machen sich aber hinsichtlich der Pupillenreaktion auf Licht wichtige Unterschiede bemerkbar, je nachdem die Unterbrechung

diesseits oder jenseits vom Abgange der Reflexbahnen zum Westphal-Edingerschen Kerne stattgefunden hat.

Sitzt nämlich die Läsion peripher von jener Abzweigung, z. B. im Tractus opticus, so ist für einen Lichtreiz, der auf die erblindeten Netzhauthälften fällt, der Zugang zum Oculomotoriuskerne blockiert; er ruft also keine Pupillenkontraktion hervor und es besteht „hemianopische Pupillenstarre".

Ist aber die Unterbrechung zentral von der Abzweigung der Reflexfasern lokalisiert, sagen wir in der Gratioletschen Faserung, so gelangt der auf die unempfindlichen Netzhautteile fallende Lichtreiz zwar nicht mehr in die kortikalen Sehcentren, wohl aber nach wie vor in die Centren der Irissphinkteren. So kommt es in derartigen Fällen zum Wernickeschen Phänomen der „hemianopischen Pupillenreaktion".

Leider büssen hemianopische Pupillenstarre und hemianopische Pupillenreaktion viel von ihrem klinischen Werte durch die ausserordentlichen Schwierigkeiten ein, welche sich ihrem Nachweise entgegenstellen. Schon die Pupillenbeobachtung im Dunkelzimmer ist eine delikate Sache, noch störender macht sich aber der Umstand geltend, dass die nicht vollkommen durchsichtigen Augenmedien als Reflektor wirken und auch dann, wenn nur die eine Retinahälfte direkt bestrahlt wird, der anderen indirektes Licht zukommen lassen. Ferner ist es schwierig, das Bestrahlen der Macula zu vermeiden, wo gekreuzt und ungekreuzt verlaufende Opticusfasern entspringen. Bekanntlich haben diese verschiedenen Fehlerquellen der Konstruktion besonderer Apparate gerufen, worunter der Pupillenreaktionsprüfer von Fragstein und Kempner und das Hesssche Photometer die bekanntesten sind. Diese Vorrichtungen haben denn auch die topisch-diagnostische Verwertbarkeit des Wernickeschen Phänomens bedeutend gefördert.

Paradox ist der gelegentliche Befund hemianopischer Pupillenstarre in Fällen, wo bei der Autopsie oder bei der Operation die Läsion im Occipitalmark gefunden wurde. So war es z. B. in einem von J. Kopp in Luzern operierten und publizierten Falle von Porencephalo-Hydrocephalia traumatica, den ich eingehend neurologisch zu untersuchen die Gelegenheit hatte. Es handelte sich aber hier wie in ähnlichen Beobachtungen, um Fälle von sehr langem Bestande, wobei offenbar degenerative Vorgänge über die Grenzen der ursprünglich zerstörten Neurone hinaus allmählich in den Bereich der Opticusfasern sich fortgepflanzt haben, wie es Schmidt-Rimpler annimmt.

Bevor wir weitergehen, sei noch erwähnt, dass man als grosse Raritäten auch Fälle mit „hemianopischer Pupillenstarre ohne Hemianopsie“ beschrieben hat. Sie werden durch die Annahme erklärt, dass dabei die aus einem Tractus opticus stammenden Reflexfasern nach ihrer Trennung von den optischen Neuronen, also zwischen Corpus geniculatum externum und Oculomotoriuskern, zerstört worden sind (siehe Fig. 22 u. 23, S. 29 u. 31). Ja sogar eine einseitige hemianopische Pupillenstarre ohne Hemianopsie soll vorkommen. Dabei müsste man annehmen, dass von den aus einem Tractus opticus stammenden Neuronen nur die zu einem der beiden Sphinkterenkerne hinziehenden Reflexfasern zerstört sind (siehe Fig. 22 u. 23, S. 29 u. 31).

4. Klinische Bedeutung der Läsionen der Area striata.

Wenn wir nun zu den Ausfallserscheinungen bei Erkrankungen und Verletzungen der Area striata übergehen, so ist es zunächst selbstverständlich, dass einseitige totale Ausschaltung der kortikalen Sehsphäre ebensowohl eine homonyme laterale Hemianopsie für die gegenseitige Gesichtsfeldhälfte bei erhaltener Pupillenreaktion wird hervorrufen müssen, wie die Vernichtung der in jene Rindenpartie hereinstrahlenden sekundären Sehbahn. Nur sind eben totale Zerstörungen der Sehrinde nicht gerade häufig, da deren räumliche Ausdehnung (die wir Dank dem so charakteristischen Gennarischen Streifen [s. o. S. 36 ff.] sehr leicht zu überblicken imstande sind) eine verhältnismässig recht grosse ist. Bei gewissen Rassen — Malayen, Ägyptern — reicht sie übrigens sogar auf die laterale Seite des Occipitalhirnes herüber!

Infolge nur partiellen Auslöschens der kontralateralen Gesichtsfeldhälften bei umschriebenen Läsionen der Sehrinde kommt es nun vorwiegend zu den sogenannten „Quadranthemianopsien“, auf die wir später näher eingehen wollen. Anderseits sind auch doppelseitige Affektionen der Area striata nicht ganz selten; neben den Zerstörungen durch Tumoren der Falx cerebri, die ja die beiderseitigen Occipitallappen voneinander scheidet, spielen hier auch toxische diffuse Rindenerkrankungen, wie die Encephalopathia saturnina und die Urämie, eine Rolle. Bei diesen Zuständen kann es deshalb zur „Rindenblindheit“ kommen, bei der direkte und konsensuelle Lichtreaktion an beiden amaurotischen Augen erhalten bleiben.

5. Klinische Bedeutung der Läsionen der Marksubstanz und der Konvexität des Hinterhauptlappens.

Von der soeben erwähnten Rindenblindheit wohl zu unterscheiden ist die „Seelenblindheit", bei der die Patienten die Gegenstände als flächenförmige oder körperliche Gebilde zu sehen, sie aber nicht zu erkennen vermögen. Zeigen wir einem Seelenblinden einen Gegenstand (Löffel, Bleistift, Flasche, Schlüssel, Hut, Schachtel, Photographie, Handschuh etc.), so kann er dessen Form, oft auch dessen Farbe angeben, er kann ferner gleichartige Objekte ohne Schwierigkeiten sortieren, er hat aber für die Bedeutung des Gegenstandes das Verständnis verloren.

Die Seelenblindheit ist nur als ein Spezialfall der sogenannten „Agnosie", nämlich als die optische Agnosie, anzusprechen und als ein Seitenstück zur akustischen Agnosie oder „Seelentaubheit" und zur taktilen Agnosie. Bei ersterer ist, infolge gestörter Assoziationen zwischen den Stätten der akustischen Sinnesempfindungen und dem Begriffscentrum, die Identifizierung von Gehöreindrücken aufgehoben, und der Seelentaube ist daher mit geschlossenen Augen nicht imstande, eine Uhr am Ticken, einen Hund am Bellen, einen Schlüsselbund am Rasseln, einen Wasserstrahl am Plätschern zu erkennen. Bei der taktilen Agnosie macht dagegen der Patient, wenn er z. B. mit geschlossenen Augen einen Bleistift abzutasten bekommt, nur die Angabe: „es ist rund und auf der einen Seite spitz" — oder bei einem Stück Zucker: „es ist viereckig und rauh" — oder bei einem Schlüssel „es ist kalt, es scheint Metall zu sein, es ist lang, auf der einen Seite ist etwas daran," und kann die Gegenstände erst erkennen, wenn er die Augen öffnet.

Während die Seelentaubheit durch Erkrankungen des linken Schläfenlappens entsteht, und die Tastagnosie durch Läsionen einer hinteren Zentralwindung nebst den dahintergelegenen Scheitellappenpartien (und zwar jeweilen für die kontralaterale Hand) kommt die Seelenblindheit durch beiderseitige Zerstörung der kortikalen optischen Erinnerungsfelder zustande, die auf der konvexen Seite des Hinterhauptlappens den auf dessen medialer Fläche gelegenen kortikalen optischen Wahrnehmungszentren gegenüberliegen. Doppelseitige Herde der Marksubstanz des Occipitalpoles, welche die Verbindungen zwischen jenen beiden Centren lösen, haben natürlich dieselbe physiopathologische Bedeutung; dagegen hat es sich in denjenigen Fällen, wo eine einseitige Erkrankung des Hinterhauptlappens Seelenblindheit erzeugte, herausgestellt, dass es sich um

Tumoren handelte, die auch den anderen Lobus occipitalis durch Druck schädigen mussten.

Eine Abart der optischen Agnosie verdient eine gesonderte Betrachtung: Es ist dies die Alexie, die „Wortblindheit", die Unfähigkeit Schriftzeichen zu erkennen. Nach Liepmann bringen wir die Alexie als eine „Symbolagnosie" in Gegensatz zur Seelenblindheit, die sich als eine umfassendere Störung, als eine „Objektagnosie" dokumentiert. Die Erkennung der Buchstaben hat, wie sie wissen, ein besonderes Rindencentrum, das sich im linksseitigen Gyrus angularis befindet. Diese Stelle (Fig. 14, S. 17) hat enge Beziehungen sowohl zur optischen Rindensphäre, als auch zum kortikalen Felde des Sprachverständnisses, zum sogenannten Wernickeschen Centrum in der linken oberen Schläfenwindung.

Da nach Zerstörung des Gyrus angularis gelegentlich nicht nur eine Alexie sondern auch eine Déviation conjuguée beobachtet wird, hat man früher an dieser Stelle ein zweites kortikales Blickcentrum erblicken wollen. Dies ist aber nicht der Fall. Vielmehr ist der Gyrus angularis lediglich die Durchgangsstelle einer Faserung, welche das optische Rindencentrum mit dem Blickcentrum des Stirnhirnes verbindet. Topisch-diagnostisch ist aber der Umstand, dass auch nach Scheitellappenzerstörung konjugierte Ablenkung der Augen sich finden kann, deswegen nicht von geringerer Bedeutung.

Ist in einer Hemisphäre die Cuneusrinde zerstört, in der anderen das Occipitalmark oder die occipitale Konvexitätsrinde, so kompliziert sich die Hemianopsie mit Seelenblindheit, weil auch das intakt gebliebene optische Erinnerungsfeld dadurch ausser Betrieb gesetzt ist, dass ihm keine Reize aus dem benachbarten Cuneus mehr zuströmen können (vgl. Fig. 22, S. 29).

II.

Wenn die Aufgabe an uns herantritt, eine zentrale Sehstörung hinsichtlich des genauen Sitzes der ihr zugrundeliegenden Läsion zu lokalisieren, so müssen wir natürlich neben den optischen Phänomenen auch die anderweitige Symptomatologie in Betracht ziehen, die uns oft recht präzise Aufschlüsse zu liefern vermag. Einige Beispiele mögen genügen:

Auf einem schematisierten Horizontalschnitte durch eine Grosshirnhemisphäre (Fig. 36) sehen wir dicht neben der Stelle, wo die Gratiolet-

sche Bahn aus dem Thalamus nach der Rinde des Cuneus ausstrahlt auch die Bahnen der allgemeinen Körpersensibilität den Sehhügel verlassen und in den hinteren Schenkel der inneren Kapsel eintreten — und lateral von letzteren finden wir die akustische Faserung, welche nach der Temporalrinde abzweigt. Sehr zutreffend bezeichnen daher die Franzosen diese Stelle als den „carrefour sensitif“ — den „sensorischen Scheideweg“. Frontalwärts reihen sich an diese physiologisch bedeutungsvolle Partie die motorischen Faserkomplexe für das Bein, den Arm, den Hypoglossus und endlich den Facialis an. Sitzt also ein zu zentralen Sehstörungen führender Krankheitsherd (denken wir an den häufigen Fall einer Gehirnblutung) in der Gegend des Carrefours, so zeitigt er die charakteristische Trias der gekreuzten Hemianopsie, Hemianakusis und Hemianästhesie. Dabei ist spastische Parese des anästhetischen Beines nicht selten, weil ja die Pyramidenfasern für diese Extremität sich dem Komplexe der sensiblen Neurone in der inneren Kapsel nach vorne dicht anschliessen, wie wir gesehen haben.

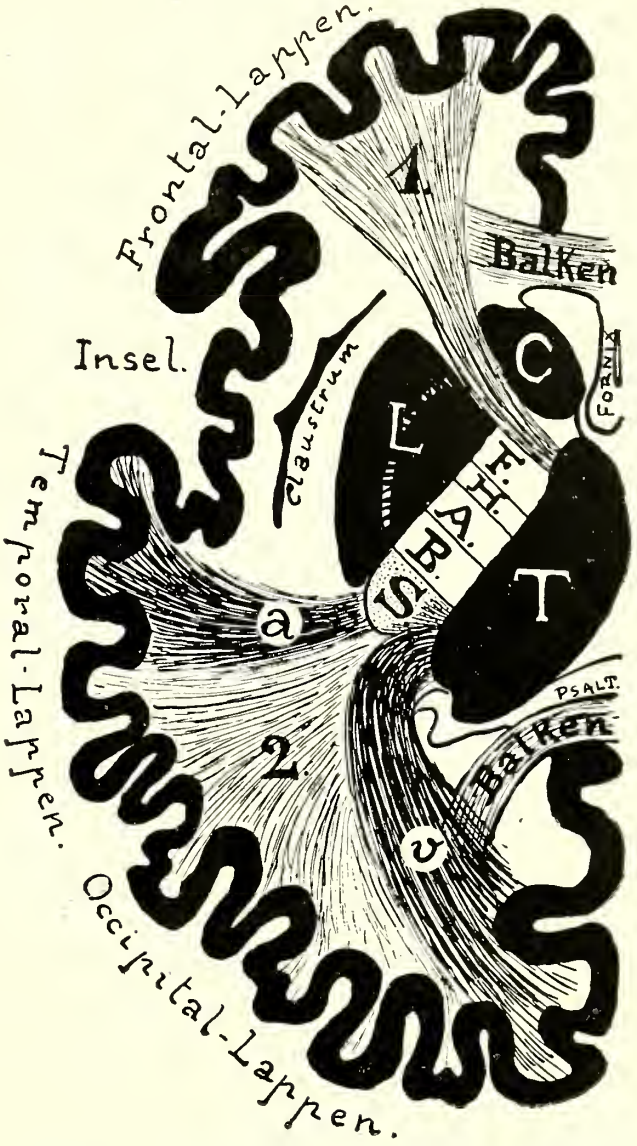

Fig. 36. Innere Kapsel und Strahlenkranz. (Aus: Bing, Kompendium der topischen Gehirn- und Rückenmarksdiagnostik. II. Aufl. Berlin-Wien. Urban u. Schwarzenburg 1911.) *T* = Thalamus. *L* = Nucleus lenticularis. *C* = Nucleus caudatus. *F* = supranucleäre Facialisbahn. *H* = supranucleäre Hypoglossusbahn. *A*, *B* = supranucleäre Bahn für die Armmuskeln, Beinmuskeln. *a* = akustische Bahn. *v* = visuelle Bahn. *1* = frontale Brückenbahn und Stabkranz zum Thalamus. *2* = occipitotemporale Brückenbahn und Stabkranz zum Thalamus.

Eine rechtsseitige homonyme Hemianopsie, die mit Alexie vergesellschaftet ist, muss in dem unterhalb des Gyrus angularis gelegenen Occipitalmarke ihren Sitz haben (Fig. 37), während Läsionen des Gyrus angularis selbst keine Hemianopsie als Komplikation der Wortblindheit erzeugen, dafür aber agraphische Störungen

und zuweilen auch Déviation conjuguée. Unterbricht doch ein solcher Rindenherd diejenigen Fasern, die das Lesecentrum mit dem Centrum der Schreibbewegungen in der Präzentralwindung verbinden, und oft auch diejenigen, die vom optischen Rindenfeld zum Blickcentrum des Stirnhirnes hinziehen (siehe Fig. 14, S. 22).

Wo sich einer homonymen lateralen Hemianopsie Pupillenlähmung, Lähmungen der äusseren Augenmuskeln (und zwar speziell symmetrische Paralyse einzelner gleichnamiger Muskeln) Ataxie und Schwerhörigkeit hinzugesellen, haben wir an einen Krankheitsprozess in der Vierhügel-

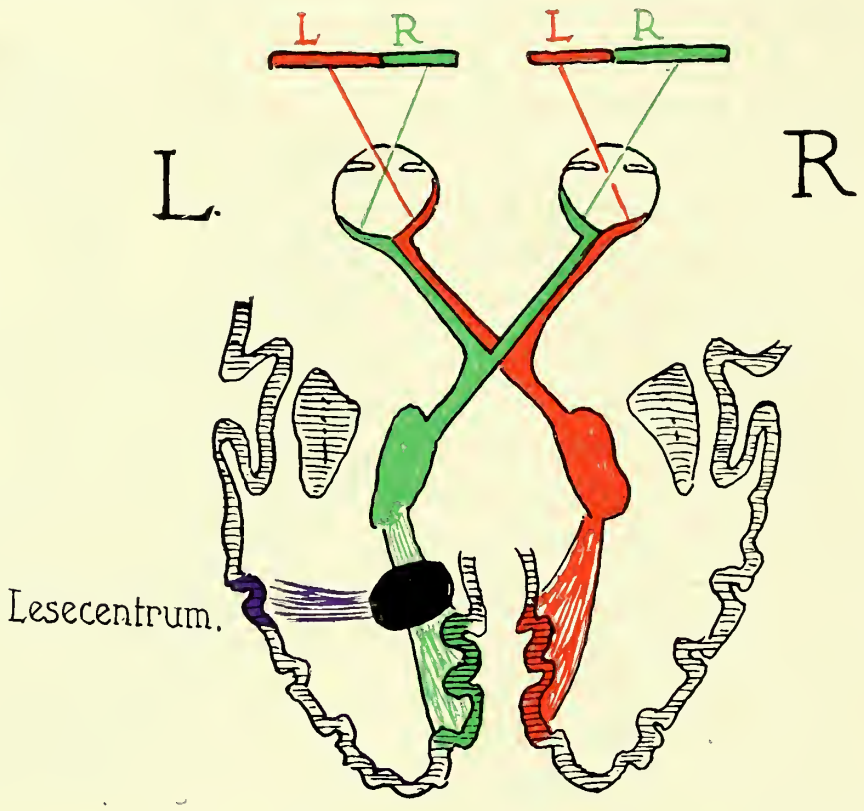

Fig. 37. Zustandekommen von rechtsseitiger homonymer Hemianopsie nebst Alexie durch einen Herd im linken Occipitalmark.

gegend zu denken. Es ist dies eben eine Region, wo auf sehr kleinem Raume viele wichtige Gebilde dicht beieinander liegen, nämlich Oculomotorius- und Trochleariskern, Sehbahn, Hörbahn, sensible Schleifenfaserung und der mit Kleinhirn und Rückenmark in engem Konnexe stehende rote Haubenkern. Auch der vertikale aufwärts gerichtete Nystagmus, den wir bereits als Symptom des Druckes von Geschwülsten auf die Lamina quadrigemina namhaft gemacht haben, kann sich einer Hemianopsie der letzterwähnten Lokalisation hinzugesellen.

Komplette oder inkomplette bitemporale Hemianopsie mit partieller oder totaler Oculomotorius-, zuweilen auch mit Trochlearis-, Abducens- und Trigeminuslähmung, weist auf Erkrankungen (und zwar

Tumoren) der Hypophyse hin. Doch kann auch bei derartigen Geschwülsten, infolge totaler Chiasmazerstörung, beiderseitige Amaurose

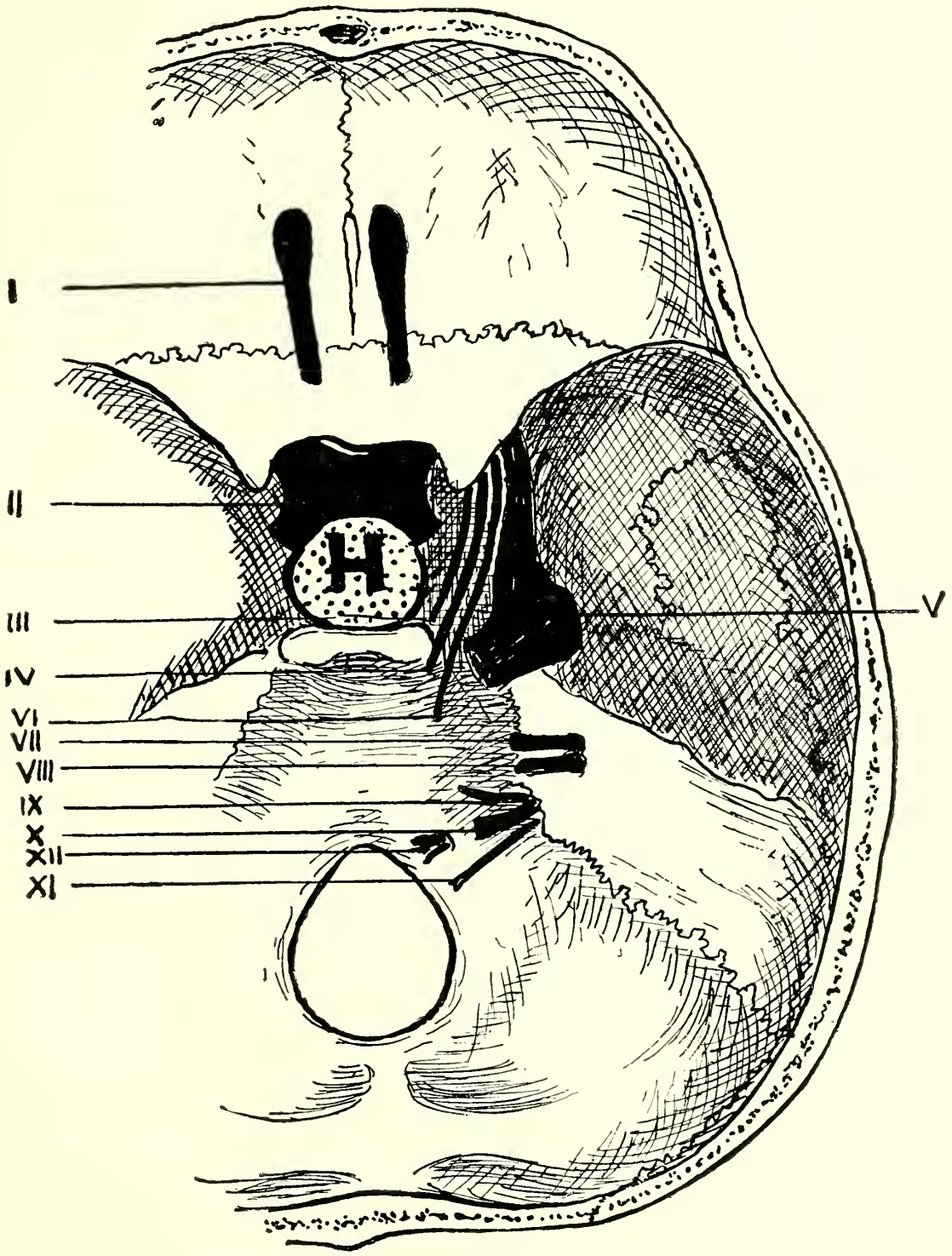

Fig. 38. Topographie der Schädelbasis.

(Aus: Bing, Kompendium der topischen Diagnostik. II. Aufl. Berlin-Wien. Urban u. Schwarzenberg 1911.)

H = Hypophyse. *I—XII* = Hirnnerven.

entstehen, oder durch halbseitige Vernichtung der Sehnervenkreuzung, einseitige Erblindung mit temporaler Hemianopsie. Ferner ist ja bekannt,

dass bei vielen Erkrankungen des Hirnanhanges der typische Symptomenkomplex der Akromegalie — Riesenwachstum von Händen, Füssen, Unterkiefer, Zunge, Nase zustande kommt, in anderen Fällen die sogenannte „Degeneratio adiposo-genitalis“, eine exzessive Fettentwicklung mit Entwicklungsstörungen im Bereiche der Genitalien und der sekundären Geschlechtscharaktere. Fig. 38 zeigt die Nachbarschaftsbeziehungen zwischen Chiasma, Hypophyse, Oculomotorius, Trochlearis, Abducens und Trigeminus.

Auch das Grundleiden, in dessen Verlauf zentrale Sehstörungen auftreten, vermag uns natürlich gewisse Anhaltspunkte für deren wahrscheinlichen Sitz zu liefern. Tritt z. B. eine homonyme laterale Hemianopsie im Verlaufe einer Meningitis ein, so deutet dies auf eine Erkrankung der gegenüberliegenden Cuneusrinde; gesellt sie sich den Erscheinungen eines otitischen Hirnabszesses bei, so handelt es sich in der Regel um das Vordringen der Eiterung aus dem Marke des Schläfenlappens in dasjenige des Occipitallappens usw.

III.

Mit der Berücksichtigung der bisher aufgezählten Verhältnisse sind aber die diagnostischen Kriterien, die uns für die Würdigung zentraler Sehstörungen zu Gebote stehen, noch bei weitem nicht erschöpft. Nur ist bei den Faktoren, zu deren Besprechung ich nunmehr übergehen möchte, die physiologisch-anatomische Begründung der empirisch festgestellten Tatsachen eine viel schwierigere, so dass der Theorie und der Kontroverse ein viel weiterer Spielraum offen steht.

Führen wir zunächst den merkwürdigen klinischen Unterschied an, der zwischen den homonymen Hemianopsien durch Tractusläsionen und denjenigen durch Affektionen des Occipitalhirnes besteht: dass nämlich im ersten Falle der ausgelöschte Teil des Gesichtsfeldes als ein sog. positives Skotom zu imponieren pflegt, während wir es bei der zweiten Eventualität stets nur mit einem negativen Skotom zu tun haben. Bei Tractusläsionen nimmt also gewöhnlich der Patient subjektiv einen schwarzen Fleck wahr, der ihm die eine Hälfte seines Gesichtsfeldes verdeckt, während er sich bei kortikalen oder subkortikalen Zerstörungen im Sehapparate eines Hinterhauptlappens, seines Gesichtsfelddefektes spontan ebensowenig bewusst ist, wie etwa der Gesunde seines Mariotteschen „blinden Flecks“. Derartige occipitale Hemianopsien kommen erst bei der perimetrischen

Untersuchung an den Tag, es sei denn, dass wir schon aus dem klinischen Verhalten des Patienten sie zu erkennen vermögen: z. B. halten solche Kranke den Kopf instinktiv der Seite der ausgelöschten Gesichtsfeldhälfte zugewendet, damit von dem Bilde ihrer Umgebung möglichst viel auf ihre perzipierende Retinahälfte falle, und haben dabei gelegentlich subjektiv die Empfindung, dass sie auf der Seite des Gesichtsfeldausfalles schielen. Legt man ihnen eine auf weisses Papier gezogene schwarze Linie mit der Aufforderung vor, sie zu halbieren, so halbieren sie nicht etwa den ganzen Strich, sondern nur denjenigen Teil, der in ihrem Gesichtsfelde liegt. Fährt man innerhalb der anopischen Gesichtsfeldhälfte mit der Fingerspitze plötzlich auf ihr Auge los, so

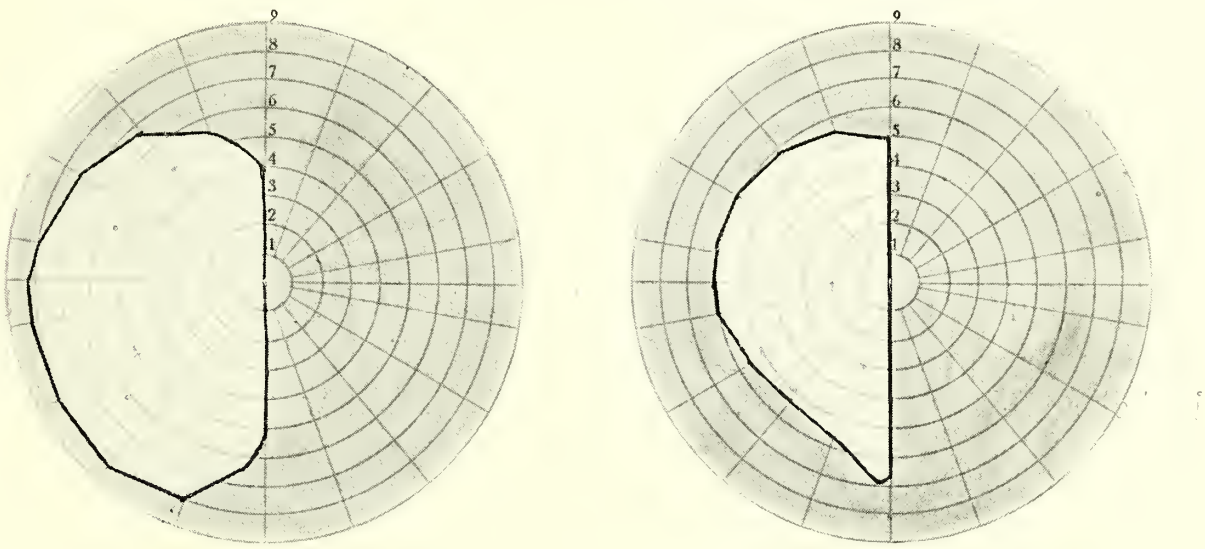

Fig. 39. Schädelbasisfraktur, Läsion des linken Tractus opticus. Rechtsseitige komplette homonyme Hemianopsie.

bleibt das Blinzeln, das auf der andern Seite sich sofort als Schutzreflex einstellt, aus. Wie wenig die occipitale Hemianopsie dem von ihr Betroffenen bewusst sein kann, geht z. B. aus dem berühmten Falle von Gowers hervor, dessen Patient regelmässig beim Mittagessen nur das Fleisch ass, das auf der einen Seite des Tellers serviert wurde, die Kartoffeln jedoch, die auf der anderen Tellerhälfte lagen, unberührt liess und sich dann noch beklagte, dass man im Krankenhause nur Fleisch ohne Zulage erhalte.

Es ist das Verdienst des Lausanner Ophthalmologen Dufour, darauf hingewiesen zu haben, dass der Tractushemianopiker die fehlenden Gesichtsfeldteile schwarz sehen und sich somit derselben genau bewusst sein kann. Die frühere Ansicht — wenn ich nicht irre, zuerst von Förster ausgesprochen —, dass die Ursache positiver Skotome entweder in den brechenden

Medien oder in der Netzhaut zu suchen sei, bedarf also hinsichtlich der hemianopischen Gesichtsfelddefekte einer Korrektur. Leider aber ist das von Dufour hervorgehobene Phänomen nur eine häufige, aber

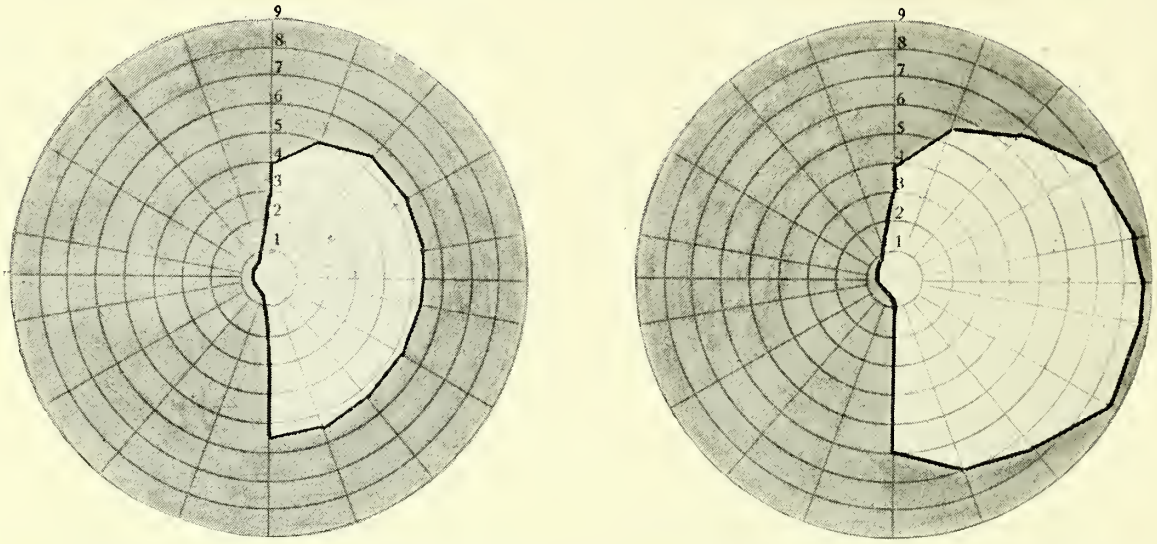

Fig. 40. Hirntumor, Zerstörung des rechten Tractus opticus. Linksseitige homonyme Hemianopsie mit Verschonung des centralen Sehens.

keine ganz gesetzmässige differentielle Eigentümlichkeit der Tractushemianopsien und von Aufmerksamkeit und Bildungsgrad des Patienten in hohem Masse abhängig. — Nach v. Monakow wird der Gesichts-

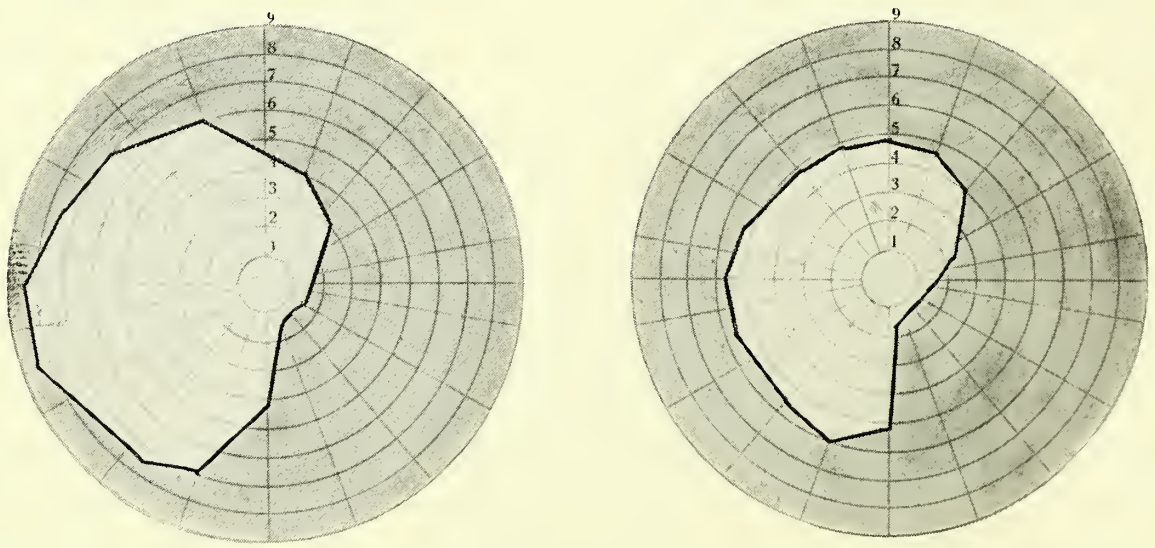

Fig. 41. Zerstörung des Occipitalmarkes durch Porencephalo-Hydrocephalia traumatica der linken Hemisphäre. Rechtsseitige Hemianopsie mit „überschüssigem Gesichtsfeld“ (der Patientin unbewusst).

felddefekt wahrscheinlich schon bei Erkrankungen des Corpus geniculatum laterale nicht mehr bemerkt.

Der Unterschied in der subjektiven Wahrnehmung der erlittenen Einbusse, wie ihn der Tractushemianopiker gegenüber dem Grosshirn-

hemianopiker darbietet, hat sein objektives Korrelat im verschiedenen Verhalten der Perimeteraufnahmen. Eine Tractushemianopsie kann eine komplette sein, und die Trennungslinie zwischen sehendem Gesichtsfeld und ausgelöschter Partie senkrecht durch den Fixierpunkt gehen; meistens freilich umzieht die Demarkationslinie den Fixierpunkt, so dass das zentrale Sehen frei bleibt. Bei subkortikalen und ganz besonders bei kortikalen Läsionen des Occipitalmarkes kommen dagegen durchweg viel inkomplettere Hemianopsien zustande, wobei jenseits der Mittellinie eine mehr oder weniger umfangreiche Zone erhaltenen Gesichtsfeldes in die ausgelöschte Partie halbinsel- oder vorgebirgeförmig hineinragt: es ist dies das diagnostisch äusserst wichtige „überschüssige Gesichtsfeld" von Wilbrand (siehe Figg. 39, 40, 41).

Die in der überwiegenden Mehrzahl der Fälle von Hemianopsie zu konstatierende Persistenz des „zentralen Sehens" ist ein interessantes und vielbesprochenes, aber noch nicht endgültig gelöstes Problem. Am meisten Anhänger hat wohl die Wilbrandsche Erklärung: dieser Autor nimmt an, dass bei den meisten Individuen die Macula eine bilaterale Rindenrepräsentation besitze, dass also jeder einzelne Punkt der zentralen Netzhautpartie sowohl mit der gleichseitigen, als auch mit der gegenseitigen kortikalen Sehsphäre verbunden sei. Beim Untergange der Maculapunkte der rechtsseitigen Area striata (oder bei der Unterbrechung der Fasern, die ihnen die Lichtreize zuführen) sei also meistens die linksseitige Sehrinde imstande, vikariierend einzuspringen und umgekehrt. Eine doppelte Rindenvertretung käme nach Wilbrand nächst der Macula auch anderen Feldern in der Nähe des vertikalen Meridians zu, d. h. denjenigen Partien, deren funktionelles Erhaltensein die Vorbedingung für die „überschüssigen" Gesichtsfelder darstellen muss. Mit der Wilbrandschen Theorie im Einklange steht die Tatsache, dass bei Hemianopsien der Fixierpunkt und seine Umgebung nie isoliert oder vorwiegend ergriffen wird; auch der Umstand, dass bei der doppelseitigen, in zwei Etappen auftretenden Hemianopsie in der Regel eine totale Rindenblindheit, ohne Erhaltenbleiben des zentralen Sehens zustandekommt, ist zu ihren Gunsten in die Wagschale geworfen worden. Aber v. Monakow hat mit Recht auf vereinzelte Fälle doppelseitiger Hemianopsie hingewiesen, bei denen (trotz beiderseitiger anatomisch konstatierter symmetrischer Ausschaltung der Sehsphären) die Maculae noch ziemlich normal funktionierten. Er lehnt deshalb eine zirkumskripte Vertretung der Macula in einer oder beiden Sehsphären ab, nimmt vielmehr an, dass

schon im Corpus geniculatum laterale die Repräsentation der Macula besonders reich angelegt ist, weiter nach hinten aber vollends eine sehr diffuse Ausbreitung der Maculaverbindungen stattfindet; demgemäss gebe es kein inselförmiges Maculacentrum in der Cuneusrinde, sondern das zentrale Sehen erfolge ubiquitär in der sog. „Sehrinde", wohl auch noch darüber hinaus in benachbarten Teilen der occipitalen, vielleicht auch parietalen Kortikalität.

Es würde mich viel zu weit führen, die beiden Theorien von Wilbrand (dem sich u. a. Knies und Gowers angeschlossen haben) und von Monakow (auf dessen Seite Bernheimer steht) an Hand der einzelnen in der Literatur niedergelegten klinischen und pathologisch-anatomischen Beobachtungen gegeneinander abzuwägen. Ich möchte nur betonen, dass ich einen vermittelnden Standpunkt annehme und der Ansicht bin, die Hypothese einer diffusen und bei den meisten Individuen beidseitigen kortikalen Maculavertretung (siehe Fig. 42) werde dem Tatsachenmateriale, soweit ich es zu überblicken vermag, vorerst am besten gerecht. Auch die Umgebung der Macula scheint eher diffus als zirkumskript in der Hinterhauptsrinde vertreten zu sein. Wo der Übertritt der Maculafasern auf die andere Seite erfolgt, ob im Chiasma, wie es die meisten annehmen, oder durch den Balken, wofür Pierre Marie eintritt, ist praktisch ziemlich irrelevant.

Recht charakteristisch für die Krankengeschichten von Patienten mit plötzlich eingetretenen Läsionen des Cuneus (also Blutungen und Embolien) ist die Angabe, dass der Schlaganfall zunächst zu einer völligen Erblindung beider Augen geführt habe, an deren Stelle erst sekundär die homonyme Hemianopsie getreten sei. Es scheint, dass eine transitorische Hemmung der Funktionen des intakt gebliebenen Sehcentrums das Substrat für dieses flüchtige Initialsymptom darstellt, welches (darauf hat besonders Harris aufmerksam gemacht) niemals bei Tractushemianopsien vorkommt. Die Gehirnpathologie liefert uns ja genug Paradigmata von derartigen, ursprünglich sehr ausgedehnten, bald aber auf ein relativ geringes Mass zurückgehenden Ausfallssymptomenkomplexen, z. B. bei den aphasischen Störungen, den motorischen und sensiblen Lähmungen usw. Früher fasste man diese Dinge ganz allgemein als Erscheinungen eines Shocks, eines „étonnement cérébral" oder gar als grobmechanische Fernwirkungen auf, heute neigt man eher zu einer Deutung im Sinne der Monakowschen „Diaschisis"-Theorie. Diese recht plausible Lehre besagt, dass das Ausbleiben von Reizen, die an solche Nervenbahnen,

welche einer Läsion zum Opfer fallen, gebunden waren, auch anatomisch intakte Bezirke, die sich in ihrer Tätigkeit auf jene Erregungen eingestellt hatten, eine Zeitlang lahmlegen kann. Diese temporäre Diaschisiswirkung ist von den residuären Ausfallserscheinungen scharf zu trennen.

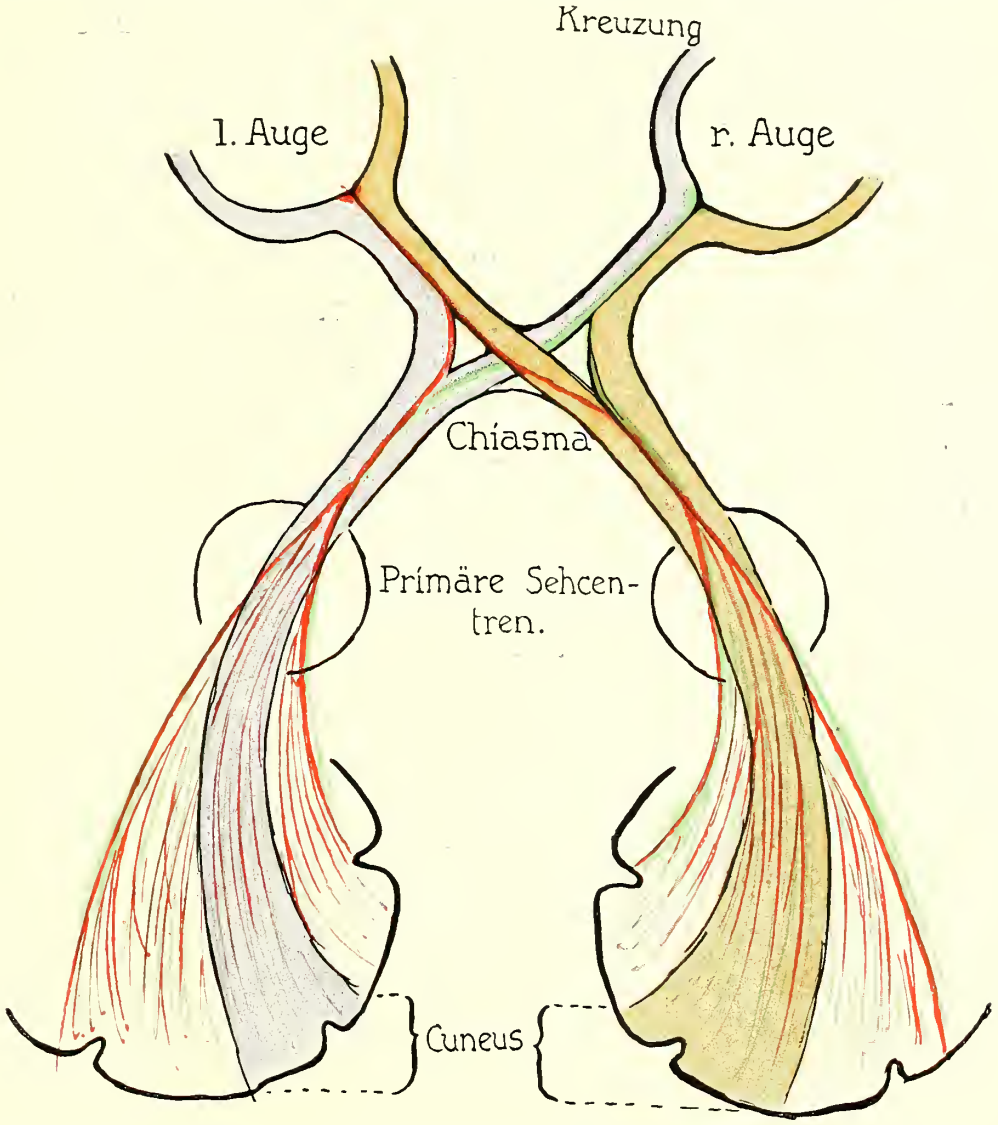

Fig. 42. Schematische Darstellung der diffus-bilateralen Repräsentation der Macula in der Occipitalrinde.

Blau = Bahnen aus den rechten Retinahälften.
Braun = Bahnen aus den linken Retinahälften.
Rot = Bahnen aus der linken Macula.
Grün = Bahnen aus der rechten Macula.

Bei doppelseitigen Hemianopsien mit erhaltenem zentralen Sehen — wobei es also zu höchstgradiger konzentrischer Gesichtsfeldeinengung kommt — wird ferner (und zwar besonders in frühen Erkrankungsstadien) der noch erhaltene Gesichtsfeldrest vom Patienten zuweilen derart „übersehen“, dass er sich für blind hält. Ein solcher Kranker, der wie ein Blinder geführt werden musste, war freudig über-

rascht, als Laqueur zentrale Sehschärfe und normalen Farbensinn bei ihm feststellte; ein Patient Gaupps sagte nach der Untersuchung am Perimeter ganz richtig: „Ja, da muss irgendwo in meinem Auge eine ganz kleine Stelle sein, mit der ich was sehe; aber das hilft mir nichts.“ Mit der Zeit freilich pflegen solche Kranken die Verwertung ihres winzigen Gesichtsfeldrestes sich anzulernen und benehmen sich dann nicht mehr wie Blinde.

IV.

Das Gegenstück zu den letzterwähnten Fällen stellen diejenigen merkwürdigen Beobachtungen dar, wo Patienten mit totaler Rindenblindheit — also ohne irgendwelchen Gesichtsfeldrest — sich dadurch bemerkbar machten, dass sie ihre eigene Blindheit nicht wahrnahmen. Derartige Fälle sind beschrieben worden u. a. von Neukirchen, Rossolimo, Probst, Redlich und Bonvicini. Die beiden letzterwähnten Autoren haben sogar die Nichtwahrnehmung der eigenen Blindheit bei Hirnkrankheiten in monographischer Weise behandelt, aber die Genese dieses sonderbaren Phänomens haben sie nicht aufzuklären vermocht. Solche Patienten gaben nicht zu, dass sie blind seien, benahmen sich auch nicht wie Blinde, stiessen infolgedessen vielfach an Hindernissen an und kamen zu Fall. Redlichs und Bonvicinis Patient entschuldigte sich, wenn er lesen sollte, damit, es sei zu dunkel im Zimmer, es sei neblig. Auf Geheiss beschrieb er eine Menge von Dingen, die er angeblich sah; er beschrieb den Arzt, wobei er die Erinnerung an einen früheren Bekannten seiner Schilderung unterlegte, er beschrieb Gegenstände, die er in der Hand hielt, wobei er sie manchmal in so überzeugender Weise mit den Augen fixierte, dass seine Umgebung ihn oft für einen Sehenden hielt. Wenn er in der Beschreibung einer von ihm angeblich gesehenen Persönlichkeit vom Kopfe nach dem Leibe und nach den Füssen fortschritt, so senkte er dabei den Blick in natürlichster Weise. — Die Versuche, diese und ähnliche Beobachtungen zu erklären, führen in heikle Gebiete der spekulativen Psychologie. Einige Autoren, wie Nodet, Dufour, Wilbrand und Sänger, haben behauptet, derartigen „Rindenblinden“ sei nicht nur das „Sehen“ abhanden gekommen, wie dem Amaurotischen, sondern der Begriff des „Optischen“ überhaupt. Ein Kranker mit totaler Amaurose, aber mit erhaltener Sehrinde, werde sich seiner Blindheit bewusst, weil sein Gesichtsfeld schwarz oder dunkel sei, wie das unsrige in einer Dunkelkammer oder bei Augenschluss; einem Patienten mit

zerstörter Sehrinde fehle aber auch die Empfindung von Schwarz oder Dunkel, sein Gesichtssinn sei aus dem gesamten Empfindungs- und Vorstellungsleben „amputiert“, wie der originelle Ausdruck Antons lautet. Demgemäss bringen Dufour und Wilbrand-Sänger den Defekt der Rindenblinden unter den Bezeichnungen „vision nulle“ oder „Nichtsehen“ in Gegensatz zur „vision obscure“, dem „Dunkelsehen“ der übrigen Amaurotiker. — Diese geistreiche Hypothese ist aber durch die scharfe Kritik von Redlich und Bonvicini wohl definitiv aus dem Felde geschlagen worden. Diese haben gezeigt, dass ihr eigener Fall und diejenigen anderer Autoren in die Gruppe der „vision obscure“ gehören, dass die Patienten ihre Sehstörung mit Nacht, Nebel, Dunkelheit motivierten, also doch etwas Dunkles vor sich sehen mussten; ausserdem wäre es den betreffenden Personen unmöglich gewesen, zu behaupten, dass sie sahen und sich so zu gehaben, als ob sie sähen, wenn das Optische wirklich aus ihrem geistigen Ich ganz ausgeschaltet gewesen wäre. Und übrigens verfügten alle diese Fälle über optische Erinnerungen und die meisten von ihnen hatten auch optische Träume und optische Halluzinationen.

Was nun die letzterwähnten Phänomene betrifft, die am häufigsten bei Tumoren des Occipitallappens beobachtet worden sind, so geht die allgemeine Ansicht dahin, dass es sich um Reizerscheinungen handelt, und zwar um solche, die nach Zerstörnng der eigentlichen Sehrinde, in den optischen Erinnerungsfeldern auf der konvexen Seite des Hinterhauptlappens entstehen. Nicht mit diesen eigentlichen optischen Halluzinationen zu verwechseln sind die einfachen Photopsien (funken-, blitz-, zackenförmige Lichterscheinungen), die durch Reizung des Cuneus, der Sehstrahlung, des Tractus, des Chiasmas und des Sehnerven zustande kommen. Von den echten Halluzinationen, wo es sich um das Erscheinen von Personen, Gegenständen, Tieren etc. handelt, gibt Henschen an, dass sie bisweilen konstant nach einer bestimmten Richtung hin projiziert werden, nach links oder nach rechts, seltener nach oben oder unten. Er ist ferner der Ansicht, dass die konstante Lokalisation optischer Halluzinationen im Raume eine lokalisatorische Bedeutung haben könne, doch wird man gegenüber derartigen, auf subjektive Empfindungen von Patienten gestützte topisch-diagnostische Schlüsse sich vorerst skeptisch und zurückhaltend verhalten müssen.

Auch hinsichtlich der von Henschen vertretenen Anschauungen über die topisch-diagnostische Wertung der sog. „Quadranthemianopsien“ verhalte ich mich reserviert, ebenso wie die grosse Mehrzahl der Neurologen und, wie ich glaube, auch Ophthalmologen. Die Angaben Henschens

bergen jedoch, wenn sie sich auch nicht in allen Punkten bewähren mögen, einen so wertvollen Kern und so anregende Gesichtspunkte, dass ich mir nicht versagen kann, sie zu resümieren.

Nach Henschen ist die Area strieta eine eigentliche „kortikale Retina", d. h. sie nimmt die Seheindrücke je nach der Lage der Erregung, welche die Retina getroffen hat, an verschiedenen distinkten Punkten auf, wodurch die gesehenen Gegenstände im Gesichtsfelde lokalisiert werden. Die Rindenelemente korrespondieren also homologen Punkten der beiden Augen (was für das stereoskopische Sehen von Bedeutung ist), und zwar so, dass die obere Lippe der Fissura calcarina der oberen Netzhauthälfte, die untere Lippe der unteren Netzhauthälfte entspricht. Durch Läsion der dorsalen Calcarinalippe entsteht somit eine Hemianopsie im unteren Quadranten (Hemianopsia horizontalis inferior) durch Läsion der ventralen Calcarinalippe eine Hemianopsie im oberen Quadranten (Hemianopsia horizontalis superior). Henschen geht sogar noch weiter, indem er diese Gesetzmässigkeit auf die ganze Sehbahn ausdehnt: nach ihm würden auch im Chiasma, im Tractus opticus, im Corpus geniculatum und in der Gratioletschen Faserung die dorsalen Teile der oberen und die ventralen Teile der unteren Netzhauthälfte korrespondieren.

Diese Gesetzmässigkeit darf aber nach den Erfahrungen anderer Autoren (worunter ich auf das Urteil v. Monakows in Zürich, der über das reichste pathologisch-anatomische Material in diesen Fragen verfügt, besonderen Wert lege) nur cum grano salis genommen werden. Schon die Tatsache, dass Gesichtsfeldausfälle infolge kleiner und zirkumskripter Herde innerhalb einer Sehrinde allmählich vollständig verschwinden können, beweist uns, dass ein Ausgleich von seiten anderer Rindenpartien möglich ist, was dem Gleichnis der „kortikalen Retina" natürlich etwas von seiner Prägnanz nehmen muss. Denn Fälle, wie derjenige von Wilbrand, bei dem das Eindringen einer Schraube von 3 mm Durchmesser einen kleinen Gesichtsfelddefekt setzte, der noch nach 6 Jahren unverändert zu konstatieren war, zählen zu den grossen Raritäten. Es bestätigt sich auch nicht, dass Herde oberhalb der Fissura calcarina den unteren Gesichtsfeldquadranten ausschliesslich beeinträchtigen und umgekehrt. Wohl aber ist eine Bestätigung des unzweifelhaft richtigen Kernes der Henschenschen Lehre in der Tatsache zu erblicken, dass kein Fall von isolierter Zerstörung des dorsalen Cuneusbezirkes bekannt ist, wo das Skotom nur im oberen Gesichtsfeldquadranten aufgetreten wäre — und kein Fall von ausschliesslicher Läsion der ventralen Cuneushälfte mit alleiniger Hemianopsia horizon-

talis inferior. Lehrreich sind in dieser Hinsicht die Beobachtungen des japanischen Augenarztes Inouyé, der an Verwundeten aus dem russisch-japanischen Kriege eine ganze Anzahl von Hinterhauptschüssen durch die Sehrinde in vorbildlicher Weise studiert hat. Die auffällige Häufigkeit dieser Hinterhauptschüsse, die oft eine verblüffende Heilungstendenz bekunden, hängt jedenfalls mit der modernen Bevorzugung des Schiessens in liegender Stellung, der Schützengräben usw. zusammen (Fig. 43).

In neuester Zeit hat übrigens Minkowski, ein Schüler v. Monakows, betont, dass auch im Corpus geniculatum externum nicht nur eine getrennte Repräsentation der medialen und lateralen Retina-

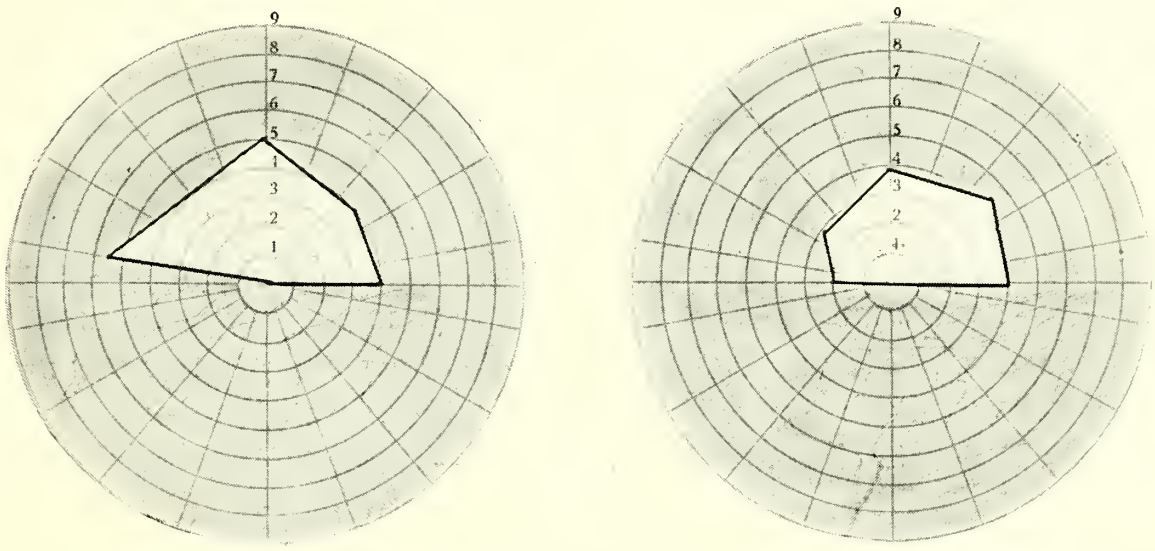

Fig. 43. Hemianopsia horizontalis inferior nach Querschuss durch das Hinterhaupt. (Beobachtung von Inouyé.)

partien sich experimentell nachweisen lässt, sondern dass eine solche auch für die oberen und unteren Teile der Netzhaut postuliert werden muss.

Zirkumskripte und oberflächliche Läsionen der Sehrinde des einen Hinterhautlappens führen zuweilen, statt zu Quadranthemianopsien (bzw. noch kleineren Defekten, die man als sektorenförmige, inselförmige, halbinselförmige Hemianopsien bezeichnen kann) zu einer Hemiachromatopsie, wobei die halbseitige Farbenblindheit sich gewöhnlich auf Rot und Grün beschränkt, aber meistens mit halbseitiger Abnahme der Sehschärfe, also Hemiamblyopie, vergesellschaftet ist. Solche Fälle haben Henschen, Dejerine, Eperon u. a. publiziert. Wilbrand vertritt die Ansicht, dass in der Occipitalrinde umschriebene Zentren für die Repräsentation der Farben vorhanden seien, während v. Monakow der Meinung ist, dass es sich bei der Hemiachromatopsie und bei der Hemiamblyopie um eine blosse Erschwerung der Rindenfunktion handle, im Gegensatze zu den sektoren- und insel-

förmigen Ausfällen, wo einzelne Abschnitte der Sehstrahlung vollständig funktionslos geworden seien. Bei der grossen Schwierigkeit dieses Gegenstandes ist eine endgültige Klärung jener Kontroverse nicht so bald zu gewärtigen.

Bevor wir nun das Studium der kortikalen Sehstörungen verlassen, sei noch der Vollständigkeit halber die sog. „optische Aphasie" erwähnt, die bei Herden im linken Occipitalmarke (es handelte sich in der Regel um Apoplexien) von Freund, Dejerine, Bruns-Stölting u. a. beobachtet worden ist. Nach Freund, dem ersten Schilderer dieses eigenartigen Zustandes, ist der Ausdruck „optische Aphasie" auf solche Fälle anzuwenden, wo der Patient ihm vorgelegte Gegenstände zwar erkennt (also nicht seelenblind ist), sie aber nicht zu benennen vermag, bevor er sie nicht auch mit einem anderen Sinne — in der Regel durch Abtasten — wahrgenommen hat. Solche Patienten pflegen nicht etwa zu erklären, sie wüssten den Namen des vorgezeigten Gegenstandes nicht, sondern ihn mit einem andern Namen zu belegen, wobei zuweilen Ähnlichkeiten in der Form des Gegenstandes für die Wahl des angewandten Wortes offenkundig massgebend ist, zuweilen aber auch der Wortklang das Entscheidende zu sein scheint. So zitiert v. Monakow Beobachtungen von Bleuler, wobei eine vorgelegte Kerze als Bleistift, eine Schere als Brille — anderseits aber Butter als Futter bezeichnet wurde. Wie es bei den Paraphasien, d. h. den pathologischen Formen des „Sichversprechens" die Regel ist, sind sich solche Patienten häufig gar nicht bewusst, ein falsches Wort gebraucht zu haben, bzw. sie merken es erst dann, wenn ihnen Gelegenheit geboten wird, den fraglichen Gegenstand mit einem andern Sinne als dem optischen zu perzipieren, z. B. einen Löffel zu berühren, eine Glocke zu hören, ein Stück Zucker zu kosten. Optische Aphasie wurde bei Herden im linksseitigen Occipitalmark von Dejerine, Redlich, Müller und anderen beobachtet. Wir können annehmen, dass dieser Störung eine Unterbrechung der Verbindungen zwischen den Zentren der Gegenstandserkennung im Hinterhauptlappen und denjenigen der Gegenstandsbenennung im Schläfenlappen (also dem schon erwähnten Wernickeschen Klangbildzentrum) zugrundeliegt. Doch darf nicht verschwiegen werden, dass von Gustav Wolff die Existenz einer optischen Aphasie im strengen Sinne des Wortes in Frage gezogen worden ist, und dass tatsächlich manche derartige Beobachtungen den Beweis schuldig geblieben sind, dass die Patienten die vorgezeigten Gegenstände wirklich erkannten, also von Seelenblindheit frei waren.

C. Übersicht über die Hirnkrankheiten, bei denen okuläre Symptome vorkommen.

I.

Beim Versuche, eine gedrängte Übersicht über diejenigen Hirnkrankheiten zu geben, bei welchen okuläre Symptome vorkommen, will ich mit den Affektionen beginnen, die zur Bildung einer Stauungspapille führen können. Unter diesen stehen obenan die **intrakraniellen Geschwülste,** die ja bei rund 3 Vierteln aller Fälle von Stauungspapille als die Ursache der Druckvermehrung im Schädelinnern anzusprechen sind.

Zuerst einige Worte über die Genese der Stauungspapille selbst.

Die älteste Anschauung, die von Graefe stammt und die auch zur gebräuchlichen Benennung jenes Zustandes geführt hat, dachte an eine Behinderung des Abflusses aus den Venen des Nervus opticus, also an eine reine venöse Stase. Diese Theorie hat sich aber als durchaus unhaltbar erwiesen; wissen wir doch durch Bartels u. a., dass beidseitige Thrombose der Sinus cavernosi auch dann keine Stauungspapille zu bedingen braucht, wenn gleichzeitig ein grosser Teil der Orbitalvenen thrombosiert ist.

Besser fundiert ist die Lymphraumtheorie von Schmidt-Rimpler und Manz. Schwalbe hat bekanntlich durch Injektionen von Berlinerblau in den Arachnoidealraum des Gehirns den Nachweis erbracht, dass dieser Raum mit der bindegewebigen Scheide des Sehnerven in Kommunikation steht. Bei zunehmendem Hirndrucke drängt infolgedessen die Zerebrospinalflüssigkeit gegen die „Lamina cribrosa" des Sehnervenkopfes an, die vorgetrieben und ödematös durchtränkt wird. Dabei kommt es ausserdem zu einer Strangulierung der Vena centralis retinae, was der Stase und serösen Durchtränkung noch Vorschub leistet. Diese Theorie gibt uns eine gute Erklärung für die verschiedensten Details des ophthalmoskopischen Bildes, für die Vergrösserung und das knopfförmige Prominieren der Papille, ihre grauweisse Verfärbung, das Unscharfwerden ihrer physiologischen Exkavation, die Verschleierung ihrer Gefässe durch das Ödem, das Verschwinden der feinen Tüpfel der Lamina cribrosa, die Erweiterung der Venen, die Verdünnung der Arterien. Kein Wunder, dass die meisten neurologischen und ophthalmologischen Kliniker sich zur Schmidt-Manzschen Anschauung bekennen. Sie wird aber auch durch viele pathologisch-anatomische Beobachtungen gestützt, z. B. durch diejenige, dass Tumoren, welche den Aquae-

ductus Sylvii verschliessen und somit eine Fortpflanzung des erhöhten Ventrikulardruckes in den Subarachnoidealraum und in die Opticusscheiden verunmöglichen, keine Stauungspapille machen.

Gekünstelt erscheint dagegen die Entzündungstheorie, als deren Vorkämpfer auf ophthalmologischer Seite Leber und Deutschmann, auf neurologischer Seite Gowers zu nennen sind. Die Autoren müssen natürlich zugeben, dass die Gehirntumoren mit intrakranieller Hypertension und mit Hydrops ventriculorum einherzugehen pflegen; für sie ist aber die eigentliche Ursache der Papillenveränderung in Toxinen zu suchen, die in den Neubildungen entstehen, mit der Zerebrospinalflüssigkeit in dem Intravaginalraum des Opticus bis zur Papille gelangen und dort keine „Stauungspapille", sondern eine Papillitis hervorrufen. Gegen diese Theorie sprechen die so überaus häufigen Beobachtungen vom Zurückgehen einer Stauungspapille nach blosser Kraniektomie ohne Duraeröffnung, also ohne Ablassen der vermeintlichen Toxine. Ferner fallen gegen sie schwer in die Wagschale die Erfahrungen über das Zurückgehen von Stauungspapillen im Verlaufe energischer Jod- und Quecksilberkuren bei Gehirntumoren. So habe ich einen Patienten beobachtet, bei dem ein Symptomenkomplex, der auf einen raumbeengenden Tumor in der linken hinteren Schädelgrube hinwies, sich, einschliesslich der starken Stauungspapille durch Jodkalibehandlung fast restlos zurückbildete, und zwar zu verschiedenen Malen, so dass der Kranke 8 Jahre lang arbeitsfähig blieb, und noch 8 Tage vor seinem Tode Fahrrad fuhr und seinem Berufe als Baumeister oblag. Schliesslich gab er („leider", muss ich sagen) seine Einwilligung zur druckentlastenden Kraniektomie, nach welcher er an Vaguslähmung starb. Es lag tatsächlich ein Sarkom der linken Kleinhirnhälfte vor, das sie vollständig zerstört hatte und in seinen zentralen Partien total erweicht war; ausserdem stärkster Ventrikelhydrops. Die stupende Wirkung der wiederholten Jodkuren konnte teils durch die jeweilige Resorption des sekundären Hydrozephalus, teils durch die Verflüssigung der zentralen Sarkommassen erklärt werden. Für das Verschwinden der Stauungspapille konnte nur die mechanische Theorie eine befriedigende Erklärung geben, denn bei Zerfall von Geschwulstmassen treten bekanntlich toxische Erscheinungen erst recht hervor. Eine Modifikation der Schmidt-Manzschen Lehre stellt die Theorie von Schieck dar; nach diesem Autor soll die Lymphstauung in den perivaskulären Lymphräumen des Axialstranges das Wesentliche sein, nicht diejenige im Intravaginalraum. Ähnliche Anschauungen vertritt Levinsohn, der aber neben der Druckerhöhung das entzündliche Moment anerkennen möchte.

Nur der Vollständigkeit halber, weil keiner ernstlichen Diskussion wert, sei die sog. „nervöse“ Theorie der Stauungspapille erwähnt. So meinte z. B. Benedict, der Tumor reize vasomotorische Zentren, welche für die Opticuserkrankung verantwortlich zu machen seien.

Es dürfte sich nun empfehlen, einen kleinen Exkurs in nicht-ophthalmologisches Gebiet vorzunehmen und diejenigen Symptome zu schildern, welche sich mit der Stauungspapille zum sog. „Hirndrucksymptomenkomplex“ vereinigen. Ich halte es auch für den Augenarzt für unbedingt notwendig, mit diesen Krankheitserscheinungen ganz vertraut zu sein, weil er nur dadurch befähigt wird, in solchen Fällen, wo eine Stauungspapille noch fraglich oder erst unklar angedeutet ist, seine Diagnose auf intrakranielle Drucksteigerung und drohende oder inzipiente Erkrankung des Sehnervenkopfes mit Sicherheit zu stellen.

Unter den verschiedenen Hirndruckphänomenen steht neben der Stauungspapille an erster Stelle der Kopfschmerz, der sich, sobald die Raumbeengung im Schädelinnern einen beträchtlichen Grad erreicht hat, durch furchtbare Heftigkeit auszeichnet. Er kann kontinuierlich sein, wird jedoch gewöhnlich als remittierend-exazerbierend geschildert. Paroxysmal auftretender und mit Erbrechen einhergehender — also migräneartiger — Kopfschmerz kommt gleichfalls vor, besonders in den Frühstadien. Sein Charakter ist meistens ein wühlender und bohrender und er pflegt diffus im ganzen Schädel empfunden zu werden; in denjenigen Fällen aber, wo er auf bestimmte Partien lokalisiert ist, brauchen diese durchaus nicht dem Sitze der Geschwulstbildung zu korrespondieren; so ist zwar bei Tumoren der hinteren Schädelgrube häufig ein reiner Nackenkopfschmerz vorhanden, zuweilen aber auch im Gegenteile Stirnkopfschmerz. Grösseren lokalisatorischen Wert hat die Klopf- oder Druckempfindlichkeit der Schädeloberfläche, die nicht selten dem Krankheitsherde in der Tiefe genau entspricht. Man darf sich aber nie auf das Ergebnis einmaliger Untersuchung verlassen, sondern nur solche Verhältnisse diagnostisch verwerten, die sich bei längerer Beobachtungsdauer als konstant erwiesen haben. Ein keineswegs häufiges, aber sehr wichtiges Symptom ist ferner ein bei der Schädelperkussion über einer bestimmten Schädelpartie wahrzunehmendes Scheppern — das sog. „bruit de pot fêlé“ —, das auf dem Undichtwerden der Schädelnähte zu beruhen scheint und bei jugendlichen Patienten am häufigsten ist.

Von der Röntgenuntersuchung darf man sich im allgemeinen nicht allzuviel versprechen; auch sind Veränderungen meistens erst in

vorgerückten Stadien zu konstatieren. Man findet gelegentlich an einer dem Tumor entsprechenden Partie der Schädelkapsel eine Vorwölbung und Verdünnung des Knochens, oder auch eine Verdickung der Schädelwand, letzteres namentlich im Bereiche solcher Geschwülste, die von der Dura ausgehen; zu erwähnen ist ferner die Erweiterung der Venae diploëticae, auf die Schüller neuerdings hingewiesen hat. Nur ein kleiner Prozentsatz der Hirntumoren gibt sich durch Zerstörung der Schädelsubstanz auf dem Röntgenbilde kund; am häufigsten jedenfalls die, gerade für den Ophthalmologen besonders interessanten Hypophysisgeschwülste, welche die Sella turcica arrodieren.

Von grösstem Werte für die Diagnostik der raumbeengenden Tumoren im Schädelinnern ist dagegen das „zerebrale Erbrechen", ein sehr häufiges Hirndrucksymptom. Es tritt entweder urplötzlich, ohne irgendwelche Vorboten, explosionsartig in die Erscheinung, oder es geht ihm eine kurzdauernde Übelkeit oder ein Anfall von Schwindel voraus. Jedenfalls aber ist es von der Nahrungsaufnahme unabhängig. Im übrigen sind Schwindelerscheinungen, die als allgemeines Hirndrucksymptom aufzufassen wären, bei den intrakranialen Tumoren viel weniger häufig als örtlich bedingte, d. h. durch direkte Einwirkung auf das Kleinhirn oder den Vestibularapparat verursachte. Nur im letzteren Falle pflegt sich übrigens ein richtiger Drehschwindel, eventuell von konstanter Drehrichtung, einzustellen, während bei Hirngeschwülsten anderer Lokalisation diffuse und wenig charakteristische Störungen des Raumbewusstseins häufiger sind.

Eine weitere Gruppe von Hirndrucksymptomen ist nur vorgerückteren Stadien des Gehirntumors eigen und beansprucht deshalb das Interesse des Augenarztes in geringerem Masse, als die bisher besprochenen. Ich erwähne zunächst die mehr oder weniger intensive Benommenheit: intakt pflegt die Psyche nur bei gewissen basalen Geschwülsten oder bei solchen in der Kleinhirngegend zu bleiben. Paroxysmale Anfälle von Bewusstlosigkeit sind nicht ganz selten; sie können durch begleitende Krämpfe epileptiformen Charakter haben, oder, wenn die Bewusstlosigkeit keine vollständige ist, hysteriformen. Des weiteren haben wir den sog. „Druckpuls" zu nennen, der auf zirka 45—55 Schläge pro Minute verlangsamt und dabei voll und gespannt ist; nur ausnahmsweise sind noch ausgesprochenere Bradykardien konstatiert, z. B. 20 Schläge pro Minute. Im terminalen Stadium der Patienten mit Hirntumor tritt an Stelle des „Druckpulses" der sog. „Lähmungspuls", d. h. Tachykardie mit Arrhythmie; dabei beobachtet man ferner Verlangsamung und Vertiefung der Atmung, zuletzt

auch das Cheyne-Stokessche Atmen. Dass bei Geschwülsten, die in der Nähe der bulbären Vaguszentren sitzen, Puls- und Respirationsanomalien am frühesten auftreten, ist leicht verständlich. Zum Schlusse möchte ich noch auf die Lumbalpunktion hinweisen, die uns eine direkte Messung des Hirndruckes gestattet: beträgt der Wassermanometerdruck in der Lumbalkanüle gewöhnlich 40—150 mm, so pflegt er bei Tumor cerebri zwischen 250 und 900 mm zu liegen. Ich rate übrigens, die Lumbalpunktion (auch diejenige zu therapeutischen Zwecken!) in all denjenigen Fällen unbedingt zu unterlassen, wo die Möglichkeit einer in der hinteren Schädelgrube lokalisierten Geschwulstbildung vorliegt; denn bei dieser Eventulaität riskiert man plötzliche Todesfälle durch Einwirkung der brüsken Dekompression auf die lebenswichtigen Apparate der Oblongata; und auch bei frontalerem Sitze der Geschwulstbildung ist die Anwendung dieser Methode, sobald die Drucksteigerung im Schädelinneren eine hohe Intensität erreicht, nicht unbedenklich. Was die Hirnpunktion nach Neisser und Pollack betrifft, so bin ich mit de Quervain der Ansicht, dass dieser Eingriff zu gefährlich und in seinen Ergebnissen zu unsicher ist, um zu den diagnostischen Hilfsmitteln des Arztes gerechnet werden zu dürfen; er sollte dem Chirurgen vorbehalten bleiben, als letztes Auskunftsmittel, wenn alles zur Operation bereit ist.

Neben der Allgemeindiagnose eines Gehirntumors ist nun, speziell in bezug auf die allfällige Möglichkeit einer chirurgischen Inangriffnahme, die Ortsbestimmung des Geschwulstsitzes eine eminent wichtige Aufgabe. Es würde mich viel zu weit führen, auf alle Einzelheiten der topischen Gehirndiagnostik einzugehen; die lokalisatorischen Hinweise aber, welche eine ophthalmologische Untersuchung uns zu liefern vermag, haben wir in den beiden ersten Hauptabschnitten mit genügender Ausführlichkeit behandelt. Ich möchte darum nur noch einiges über das Vorkommen der Stauungspapille bei Hirntumoren verschiedener Lokalisation anführen. Tumoren des Hinterhauptlappens machen relativ selten, nämlich nur in zirka 25% der Fälle, Stauungspapille; dagegen tritt bei den Kleinhirntumoren, die doch in nächster Nachbarschaft des Hinterhauptlappens sich entwickeln, die Stauungspapille in mindestens 75% der Fälle auf und zwar besonders rasch uud hochgradig. Bemerkenswert ist auch, dass sie, selbst bei einseitigem Sitze der Geschwulst, meistens ab initio bilateral vorgefunden wird, und eine grosse Tendenz hat, bald in Sehnervenatrophie überzugehen. Diese Besonderheiten, denen die im allgemeinen besonders rapide und schwere Ausbildung der sonstigen Hirndrucksymptome an

die Seite zu stellen ist, hängen zweifellos mit der engen Einpferchung des Cerebellums zwischen Schädelbasis und Tentorium zusammen und mit dessen innigen topographischen Beziehungen zum 4. Ventrikel und zur Cisterna posterior des Subarachnoidealraumes; so kommt es, dass sogar Tumoren von verhältnismässig so geringer Wachstums- und Expansionstendenz, wie die Solitärtuberkel, bei zerebellarem Sitze in der Hälfte der Fälle Opticusveränderungen hervorrufen. — Die Stirnlappengeschwülste, die in etwa 70% der Fälle zu Stauungspapille führen, zeigen in der Regel diese Begleiterscheinung erst relativ spät. Für die Schläfenlappentumoren gibt Bach das Vorkommen der Stauungspapille mit 65%, für Scheitellappentumoren nur mit 40% an. Selten ist die Stauungspapille bei Tumoren der Hirnschenkel; auch bei solchen der Brücke und der Oblongata kommt sie nur in der Minderzahl der Fälle vor. Für Hypophysengeschwülste ist es im allgemeinen kennzeichnend, dass es ohne vorausgegangene Stauungspapille zur Sehnervenatrophie kommt; doch erfährt diese Regel viele Ausnahmen.

Durchmustern wir nun die Reihe der sonstigen Gehirnkrankheiten, die mit Stauungspapille einhergehen, so müssen wir vor allem der **„Meningitis serosa“** gedenken. Bei diesem Krankheitszustande, um dessen Kenntnis sich besonders Quincke verdient gemacht hat, handelt es sich bekanntlich um einen hochgradigen und zu Druckerscheinungen auf den Schädelinhalt führenden serösen Erguss in den Subarachnoidealraum, also um das Analogon der Pleuritis oder Peritonitis serosa. Die seröse Meningitis geht oft mit einer Vermehrung des Ventrikelinhaltes einher (also mit einem Hydrocephalus acquisitus) und entwickelt sich teils im Gefolge von Infektionskrankheiten (z. B. Masern oder Pneumonie), teils auf luetischer Grundlage, teils im Anschlusse an entzündliche Erkrankungen des Ohres oder der Nase, teils nach Schädeltraumen — vielfach aber ist die Ätiologie nicht zu eruieren. Neben den diffusen Formen der serösen Meningitis kommen auch zirkumskripte abgekapselte Flüssigkeitsansammlungen im Subarachnoidealraume vor, gewöhnlich an irgend einer Stelle der Grosshirnkonvexität. Seltener, aber wegen der mit Kleinhirntumor übereinstimmenden Symptomatologie besonders interessant, ist die von Placzek-Krause, Oppenheim-Borchardt, von mir u. a. beobachtete „Meningitis cystica serosa der hinteren Schädelgrube“ — die sich pathologisch-anatomisch als Retentionszysten in der „Cisterna acustico-facialis“ oder in der „Cisterna cerebello-medullaris“ dokumentiert. Die Differentialdiagnose gegenüber dem Tumor ist bei Meningitis serosa oft äusserst schwer zu stellen; man ist darauf angewiesen, sich auf die Anamnese, den remittierend-

exazerbierenden Verlauf, den Erfolg resorbierender Medikation usw. zu stützen, aber auch echte Tumoren können ausnahmsweise die gleichen Kriterien aufweisen, z. B. der Fall von Kleinhirnsarkom, den ich vorher erwähnt habe und dessen erste Symptome sich an eine Otitis anschlossen! So kommt es denn, dass die meisten Fälle seröser Meningitis erst bei der Trepanation als **„Pseudotumoren“** erkannt werden.

In diese letztere Kategorie werden auch Fälle eingereiht, die klinisch das typische Bild einer Gehirngeschwulst, einschliesslich der Stauungspapille, lieferten, autoptisch aber, oder bei der Operation, weder einen Tumor erkennen liessen, noch einen Meningealerguss, und die von Reichardt u. a. als das Resultat einer molekularen „Hirnschwellung“ aufgefasst werden.

II.

Bei den nicht „serösen“ Meningitiden, also bei der **eitrigen Meningitis cerebralis,** bei der **Meningitis tuberculosa** und bei der **epidemischen Genickstarre** spielt dagegen die Stauungspapille eine ganz untergeordnete Rolle; am ehesten wird man sie bei der purulenten Form zur Beobachtung bekommen, wie sie traumatisch, otitisch oder metastatisch entsteht (letzteres besonders nach eitrigen Prozessen in den Lungen oder Pleuren, aber auch nach Endocarditis ulcerosa, Kindbettfieber, Typhus, Pneumonie und Influenza) oder endlich durch fortschreitende Infektion der sog. Emissarien des Schädeldaches beim Erysipel. Hier erreicht aber die Stauungspapille nie einen hohen Grad, was wohl mit dem fast immer rasch tödlichem Verlaufe dieser Affektion zusammenhängt. Bei tuberkulöser Meningitis habe ich nur einmal Stauungspapille beobachtet; diese mochte damit zusammenhängen, dass in jenem Falle der Erguss in atypischer Weise vorwiegend die Konvexität betraf. Bei der landläufigen, tuberkulösen „Basilarmeningitis“ kommt dagegen Stauungspapille kaum vor; auch bei der Meningitis cerebrospinalis epidemica ist sie ausserordentlich selten.

Mehr Bedeutung kommt bei sämtlichen akuten Meningitiden der Neuritis optica zu: die Papille wird graurötlich, zuweilen fleckig gesprenkelt, ihre Grenzen werden undeutlich, ihr Durchmesser erscheint grösser, ihre Venen sind geschwollen und geschlängelt, ihre Arterien dagegen dünn; dabei vermissen wir meistens die radiäre Fältelung, die für Stauungspapille so charakteristisch ist, auch pflegt die Verschleierung der Gefässe durch das Ödem entweder zu fehlen oder nur schwach ausgesprochen zu sein; ferner prominiert die Papille nur wenig über die

umgebende Netzhaut, so dass der Unterschied zwischen der optischen Einstellung auf die Papillenhöhe und die benachbarte Retina ein ganz geringer ist. Erwähnung verdient der Umstand, dass in denjenigen Fällen von epidemischer Genickstarre, die in Heilung übergehen — oder, sagen wir richtiger: mit dem Leben davonkommen — die Papillitis nur selten Amaurose hinterlässt, im Gegensatze zu Acusticusneuritis, die bekanntlich Übelhörigkeit zuweilen sogar Taubheit zu hinterlassen pflegt.

Bei Meningitis cerebrospinalis epidemica sind die Pupillen meistens verengt und reagieren träge auf Licht und Akkommodation; dagegen erweitern sie sich oft auffallend stark bei Reizen des Integumentes; letzteres Symptom, das von Göppert beschrieben worden ist, kann schon durch Bestreichen der Haut mit dem Fingernagel erhalten werden. Bei der gewöhnlichen eitrigen Hirnhautentzündung geht die Miosis häufig (und zwar besonders bei den Fällen, wo die Infektion vom Ohre ausgegangen) mit Anisokorie einher. Die Pupille auf der ohrkranken Seite pflegt enger zu sein. Im terminalen Stadium ändert sich das Bild, indem an die Stelle der Pupillenverengerung eine Mydriasis tritt, der infolgedessen eine infauste prognostische Bedeutung zukommt. Bei der tuberkulösen Meningitis ist das Verhalten der Pupillen ziemlich inkonstant; in späteren Krankheitsstadien finden wir sie meistens starr und dilatiert. Eigentümliche Befunde erwähnt Bach: in zwei Fällen, bei denen das Cheyne-Stokessche Atmen bestand (also ein periodisches An- und Abschwellen der Inspiration, das gelegentlich zu völligem Intermittieren der Atmung führen kann), waren während der Atempause die Pupillen mittelweit, bei Beginn der Atmung erweiterten sie sich langsam und stark, um nach Aufhören der Atmung rasch zurückzufallen; während der Pause reagierten sie weder auf Lichteinfall, noch auf Hautreize. Einmal lag eine paradoxe Pupillenreaktion vor: bei Lichteinfall erfolgte Erweiterung, bei Dunkelheit verengten sich die Pupillen auf Stecknadelkopfgrösse.

Lähmungen der äusseren Augenmuskelnerven sind bei epidemischer Genickstarre und bei eitriger Konvexitätsmeningitis gelegentlich zu beobachten, bei letzterer zuweilen auch ein tonischer Krampf der Orbiculares oculorum. Viel häufiger aber treten Ophthalmoplegien (bzw. Hirnnervensymptome überhaupt!) bei Meningitis tuberculosa auf, als Kriterien ihrer vorwiegend basalen Lokalisation. Am häufigsten werden Abducenslähmungen festgestellt, Oculomotoriuslähmungen auch recht häufig, Trochlearislähmungen dagegen selten; dabei wollen wir nicht vergessen zu betonen, dass an eine genaue Untersuchung der Augenmotilität bei Meningitiskranken meistens nicht zu

denken ist, und dass wir uns mit der Konstatierung gröberer Strabismen oder einer Ptosis in der Regel begnügen müssen. Erwähnen möchte ich noch den nicht ganz seltenen Lagophthalmus durch Läsion des Facialis an der Schädelbasis.

Unter den sonstigen okulären Begleiterscheinungen der akuten Hirnhautentzündungen spielen die Chorioidealtuberkel als Symptome der tuberkulösen Meningitis in den Lehrbüchern eine grössere Rolle als in praxi, denn ich muss gestehen, dass ich diese Läsion viel gesucht, aber nie gefunden habe, und dass sie auch von augenärztlicher Seite bis jetzt bei keinem meiner Patienten mit Meningitis tuberculosa festgestellt worden ist. Zur Sicherung der ätiologischen Diagnose (für welche man ja bei Kindern auch die Pirquetsche Kutireaktion zu Hilfe nehmen kann, falls der primäre tuberkulöse Herd latent ist) ist der Tuberkelbefund in der Aderhaut auch kaum jemals erforderlich. — Bei epidemischer Genickstarre und bei tuberkulöser Meningitis hat eine Erkrankung des Trigeminus in einzelnen Fällen zu einer sog. „Keratitis neuroparalytica“ geführt. Diese Störung dürfte in solchen Fällen nicht lediglich als Folge einer Anästhesie des oberen Trigeminusastes aufzufassen sein, denn bei derartigen bettlägerigen, oft auch bewusstlosen Patienten ist kaum anzunehmen, dass der Bulbus infolge seiner Gefühllosigkeit Berührungen, Erosionen etc. in besonderem Masse ausgesetzt wird, vielmehr kommen wir hier ohne die Annahme einer direkten trophischen Störung ebensowenig aus, wie bei der Erklärung des oft trotz peinlichster prophylaktischer Massregeln foudroyant um sich greifenden Decubitus sacralis. — Sowohl bei der Meningitis cerebralis purulenta, als auch bei der Meningitis cerebrospinalis epidemica kommen Orbitalphlegmonen mit Protrusio bulbi vor, sowie eine eitrige Iridochorioiditis, die zu Panophthalmie führen kann.

Eine weitere Meningealerkrankung, die mit Augensymptomen einhergehen kann, ist die **Pachymeningitis haemorrhagica interna.** Dieser Krankheitszustand, in dessen Ätiologie der chronische Alkoholismus obenansteht, stellt sich anatomisch folgendermassen dar: auf der Innenseite der Dura mater entstehen flächenförmige, membranartige Auflagerungen aus entzündlichem Granulationsgewebe, das sich später in Bindegewebe umwandelt, und ausserordentlich gefässreich ist. Die Wände dieser Gefässe zeigen mehr oder weniger schwere Degenerationserscheinungen und eine grosse Tendenz zu Rupturen, wodurch wiederholte Blutergüsse in und zwischen die aufgelagerten Membranen entstehen. Die Pachymeningitis haemorrhagica sitzt gewöhnlich doppelseitig, wenn

auch in der Regel asymmetrisch über der Hemisphärenkonvexität. Die Allgemeinsymptome sind wenig charakteristisch: Kopfweh, Schwindel, Sprachstörungen, Gedächtnisdefekte — aber die einzelnen hämorrhagischen Schübe gehen oft mit prägnanten Herdsymptomen einher, die sich meistens wieder ausgleichen, und unter denen, neben Extremitätenlähmungen verschiedener Topographie, die Déviation conjuguée der Augen und des Kopfes eine diagnostisch wichtige Rolle spielt. Die Pupillen sind meistens verengt, zuweilen ungleich und reagieren träge. Bei letal verlaufenden Fällen stellt sich allmählich Stauungspapille nebst den übrigen Symptomen des „Hirndruckes" ein, und der Kranke kann sogar erblinden.

Weitere raumbeengende Hirnerkrankungen, deren Krankheitsbild von demjenigen des Gehirntumors sich kaum, bzw., was die okulären Symptome anbelangt, nicht unterscheidet, sind die **Hirnabszesse, Cystizerken, Echinokokken** des Gehirns, **gewisse Aneurysmen** der Arteria fossae Sylvii oder der Karotis, sowie grössere **Solitärtuberkel** und syphilitische **Gummata.** Auch hier spielt unter den Allgemeinsymptomen die Stauungspapille eine bedeutende Rolle, während, je nach der Lokalisation des Krankheitssitzes, Augenmuskellähmungen und die verschiedenartigsten Unterbrechungen der Sehbahn zu charakteristischen Symptomenkomplexen führen können.

III.

Nun repräsentieren aber die soeben erwähnten luetischen Granulationsgeschwülste nur eine — und zwar gerade die seltenste — Erscheinungsweise der **syphilogenen Schädigung des Gehirns und seiner Hüllen.** Und doch liefert die Lues sowohl dem Ophthalmologen als dem Neurologen ein so namhaftes Kontingent seines Patientenmateriales, dass es sich vom Standpunkte beider Disziplinen empfiehlt, die verschiedenen auf Syphilis beruhenden Organopathien des Zentralnervensystems einer gemeinsamen Betrachtung zu unterziehen. Dabei ist es empfehlenswert, zwei Kategorien von Krankheitszuständen auseinanderzuhalten, nämlich 1. die syphilitischen und 2. die meta- oder parasyphilitischen Erkrankungen. Ist auch durch Noguchis Entdeckung der Spirochaete pallida bei Paralyse und Tabes die Grenze zwischen jenen beiden Gruppen etwas verwischt worden, so kann diese Abgrenzung doch nicht als völlig aufgehoben bezeichnet werden, solange wir uns der grundsätzlichen histopathologischen Unterschiede zwischen hüben und drüben

bewusst bleiben. Bei den syphilitischen Gehirnaffektionen handelt es sich um die Entwicklung der für Lues ganz allgemein charakteristischen pathologisch-anatomischen Veränderungen, bei den metasyphilitischen dagegen um degenerative Läsionen bestimmter zerebraler Bezirke, welche histologisch mit den tertiären Manifestationen, wie wir sie an anderen Organen finden, nichts gemein haben.

Beginnen wir mit den echt tertiären Erkrankungen des Gehirns, so hätten wir, nächst dem bereits erwähnten solitären Gumma, das klinisch unter den Begriff des Hirntumors fällt, vor allem der Meningitis basilaris gummosa zu gedenken. Es handelt sich dabei um die Bildung kleiner und multipler Gummiknötchen, welche die basalen Teile bevorzugen und gewöhnlich in den weichen Häuten, bzw. an deren Gefässen sitzen. Eine ebenso bedeutende Rolle spielt die Endarteriitis syphilitica eine Gefässerkrankung, deren wesentliches Charakteristikum in einer progressiven Verdickung der Intima durch ein zellreiches, neugebildetes Bindegewebe besteht, und die zum vollständigen Verluste der Gefässlichtung führen kann. Selten ist dagegen die Meningoencephalitis luetica: diesem Prozesse liegt eine diffuse, kleinzellige Infiltration der weichen Hirnhäute zugrunde, die in den späteren Stadien in beträchtliche bindegewebige Verdickung und Durchsetzung derselben mit sulzigen Einlagerungen übergeht. Fast ausnahmslos erkranken dabei die Gefässe endarteriitisch und periarteriitisch mit, und ihr Eindringen in die Gehirnrinde dient dem Infiltrationsprozesse als Weg zur Propagation in das Zentralorgan selbst.

Soweit die pathologische Anatomie. Klinisch spielen im äusserst vielgestaltigen und von Fall zu Fall variierendem Bilde der Gehirnsyphilis (neben Kopfschmerzen, Affektionen des Trigeminus, Facialis, Acusticus, Glossopharyngeus, Vagus, Hypoglossus, psychischen Störungen, rindenepileptischen Anfällen und Lähmungserscheinungen an den Extremitäten) gerade die Augensymptome eine bedeutende Rolle. Zunächst betreffen sie vielfach den Nervus opticus, wie denn auch die Chiasmagegend eine Prädilektionsstelle für die Lokalisation tertiärer Produkte darstellt. Die ophthalmoskopische Untersuchung zeigt verschiedene Bilder, seltener eine Stauungspapille, häufiger eine Neuritis optica mit Tendenz zum Übergange in neuritische Optikusatrophie. Die Stauungspapille ist so gut wie immer bilateral, freilich oft mit beträchtlichen Intensitätsunterschieden zwischen rechts und links, die Neuritis optica kann einseitig auftreten. Bedeutend häufiger als der Opticus ist aber der Oculomotorius affiziert, und zwar bald

einseitig, bald doppelseitig, aber fast nie total, sondern in der Regel unter Aussparen eines oder mehrerer der von ihm versorgten Muskeln. Besonders regelmässig und besonders frühzeitig tritt die Lähmung des Musculus levator palpebrae auf, so dass ein grosser Teil dieser Patienten durch die Ptosis als erstes Symptom ihrer Hirnlues zum Augenarzte geführt wird. Was die luetische Erkrankung im Funktionsgebiete innerer Oculomotoriuszweige anbetrifft, so findet man sowohl die Pupillenlähmung, als auch ihre Kombination mit Akkommodationslähmung (also Ophthalmoplegia interna) als endlich die reflektorische Pupillenstarre, das Argyll Robertsonsche Symptom. — Entschieden seltener kommen die syphilitischen Augenmuskellähmungen (in deren klinischem Bilde ein rascher Wechsel sich geltend zu machen pflegt!) im Bereiche des Trochlearis und Abducens vor. Endlich seien noch von gelegentlichen okulären Symptomen der basalen Hirnlues erwähnt: Aufhebung des Kornealreflexes, Herpes zoster ophthalmicus, Hornhautgeschwüre (durch Läsion des Trigeminus bzw. des Ganglion Gasseri) und Lagophthalmus (durch Läsion des Facialis). Der Lagophthalmus kann bei syphilitischer Basilarmeningitis sogar ein doppelseitiger sein, während sonst die Diplegia facialis eine ganz exzessive Rarität darstellt.

Gehen wir nun zur Betrachtung der okulären Symptome bei den metasyphilitischen Gehirnerkrankungen über, so braucht es wohl keiner besonderen Entschuldigung, dass ich hier neben der Paralyse im gleichen Atem die Tabes dorsalis und auch manche Fälle sog. „syphilitischer Spinalparalyse“ anführe, denn schon die Häufigkeit (oder gar Regelmässigkeit) der Augenstörungen im Krankheitsbilde der beiden letzterwähnten Affektionen zeigt uns an, dass es sich dabei nicht um blosse Rückenmarkskrankheiten handelt, wie man nach der Benennung schliessen könnte, ganz abgesehen von den sonstigen zerebralen Symptomen, die sie oft erkennen lassen, und von den zahlreichen Übergangsformen, welche die Brücke zur Dementia paralytica herüberschlagen.

Die reflektorische Pupillenstarre spielt bei den metasyphilitischen und bei den tertiären Gehirnerkrankungen eine so präponderante Rolle, dass sich von vorneherein die Frage erhebt, ob wir sie nicht als für die syphilogene Natur einer vorliegenden Nervenaffektion schlankweg pathognomonisch betrachten sollen. Ich persönlich bin mit vielen anderen Neurologen dieser letzteren Ansicht; habe ich doch das Robertsonsche Symptom in typischer Ausbildung niemals bei einem Patienten konstatieren können, wo ein nicht syphilo-

genes Leiden diagnostiziert werden musste oder durch Autopsie erwiesen wurde. Für mich ist die typische reflektorische Pupillenstarre deshalb ebensowohl ein Kriterium überstandener Lues wie eine positive Wassermannreaktion. Das Argyll Robertsonsche Symptom kann bei Tabes, Paralyse, syphilitischer Spinalparalyse einseitig vorkommen; zuweilen ist es nur schwach ausgebildet, in Form reflektorischer Pupillenträgheit. Sehr oft finden wir ausserdem Miosis und Entrundung, nicht selten abnorme Weite eines oder beider Sehlöcher. In einem ansehnlichen Bruchteile der Fälle findet sich in irgend einem Stadium der Erkrankung Anisokorie vor, zuweilen variabel in Gestalt der „springenden Pupillen". Die absolute Pupillenstarre kann bei metasyphilitischen Nervenkrankheiten vorkommen, doch ist sie hier als ein atypischer Befund zu bezeichnen. Wie fundamental wichtig die genaue Untersuchung der Pupillen bei Metaluetikern ist, geht aus der Statistik von Faure und Desvaulx hervor, die unter 200 Tabesfällen 193 mal Pupillenanomalien irgendwelcher Art vorfanden, während bei Dementia paralytica nach Mignot, Schrameck und Parisot nur 6% der Fälle intakte Pupillen aufweisen.

Die metaluetische Opticuserkrankung kann bekanntlich auch monosymptomatisch als selbständiges Krankheitsbild auftreten, am häufigsten aber finden wir sie bei Tabes, viel seltener bei Paralyse. Bei dieser letzteren hat Joffroy unter 227 Fällen nur 27 mal mehr oder minder ausgebildete Atrophie der Papille gesehen, und dabei dürfte es sich meist um Alterationen handeln, die erst sub finem zur Entwicklung gelangten. Bei Tabes dagegen soll nach Uhthoff die Opticusatrophie sich in 10—15% der Fälle einstellen; nach meinen persönlichen Erfahrungen erscheint mir allerdings dieser Prozentsatz zu hoch gegriffen. Im Gegensatze zur Paralyse ist hier die Opticuserkrankung in frühen Erkrankungstadien viel mehr zu befürchten, als bei vorgerücktem Krankheitsverlaufe. Erwähnung verdient die Tatsache, dass das Auftreten einer Erblindung durch tabische Opticusatrophie (sog. „amaurotische Tabes") sehr oft der weiteren Entwicklung des Leidens Halt gebietet, so dass französischen Autoren der Ausdruck „Tabès arrêté par la cécité" ein ganz geläufiger ist.

Es handelt sich bei der metaluetischen Opticusatrophie um einen primären Schwund der Opticusneurone mit „reparatorischer" Wucherung der Stützsubstanz, also um das pathologisch-anatomische Analogon der tabischen Rückenmarkserkrankung. Wie das Studium der Gesichtsfelder zeigt, bleibt am längsten intakt das papillomakuläre Bündel, so dass es zu konzentrischen Gesichtsfeldeinengungen kommt. Seltener sind unregel-

mässige Ausfälle, ganz atypisch zentrale Skotome. Die Farbenempfindungen (namentlich für Grün!) pflegen vor der Weissempfindung zu schwinden. — Ophthalmoskopisch beobachtet man in den typischen Fällen, welche die grosse Mehrzahl darstellen, zunächst eine allgemeine Abblassung der Sehnervenköpfe; nach und nach werden sie kreideweiss, wobei ihre Begrenzung vorerst eine vollkommen scharfe bleibt. Schliesslich werden auch die Gefässe betroffen und erscheinen sehr verdünnt. Es gibt aber auch zuweilen Tabesfälle mit einem andersartigen Bilde der Opticuserkrankung: die Papille erscheint zuerst trübe und verschwommen, grauweiss und mit leicht verschleierten Rändern, später wird sie zwar weiss und scharfrandig, sieht jedoch unregelmässig und wie geschrumpft aus; auch liegt die Lamina cribrosa nicht zutage und die angrenzende Chorioidea zeigt zuweilen eine unregelmässige Entfärbung. Dies ist bekanntlich das Bild der „entzündlichen Atrophie“; wir fassen sie als eine die Tabes komplizierende, echt syphilitische Erkrankung auf, und deren Prognose ist in der Tat weniger trostlos, als diejenige der rein degenerativen Atrophie, die in 1—3 Jahren zur völligen Erblindung führt. Nur ganz ausnahmsweise soll bei dieser letzteren der Entartungsprozess zum Stillstande gekommen sein. — Anderseits wird zuweilen bei Hirnlues statt der Neuritis optica, von der wir vorhin sprachen, eine einfache degenerative Opticusatrophie in einer den Befunden bei Tabes und Paralyse durchaus konformen Erscheinungsweise konstatiert. Ihr Bestehen weist dann auf die (auch sonst recht häufige!) Kombination syphilitischer und metasyphilitischer Prozesse hin.

Im Gegensatze zu den Opticus- und Pupillenveränderungen der Metalues, die sich durch ihre Progressivität oder mindestens ihre Konstanz auszeichnen, sind die tabischen Augenmuskellähmungen in der Mehrzahl der Fälle vorübergehender, ja flüchtiger Natur. Diese Phänomene gehören meistens dem Frühstadium der Tabes an, wobei die Lähmung mit Vorliebe einen einzigen Muskel befällt (es sind die „paralysies parcellaires“ Fourniers): am häufigsten den Rectus externus, nur wenig seltener den Rectus internus oder den Levator palpebrae. Wo die Augenmuskellähmungen dagegen erst in späteren Krankheitsstadien auftreten, pflegen sie grössere Ausdehnung zu bekunden. Strabismus, Diplopie, Ptosis sind die klinischen Folgen. Weder über den Sitz, noch über die Natur des pathologischen Substrates dieser Lähmungen sind wir im klaren; wir wissen nicht einmal, ob es sich um Veränderungen im Kerngebiet oder in den Nervenstämmchen handelt. Der Umstand, dass diese Störungen oft nur wenige Tage lang

bestehen, ferner von einem Tage zum andern wechseln können, legt die Vermutung nahe, es handle sich um Zirkulationsstörungen, etwa Gefässkrämpfe. Dauernde oder gar progressive Augenmuskellähmungen bei Tabikern oder Paralytikern fassen wir eher als tertiärluetische Komplikationen auf.

Soviel über die okulären Symptome der syphilogenen Gehirnerkrankungen, bei deren Besprechung ich mir, gemäss der grossen praktischen Wichtigkeit dieser Dinge, eine gewisse Ausführlichkeit gestattet habe. Wir gehen nun in der Durchmusterung der uns beschäftigenden Affektionen weiter und wenden uns zunächst der **multiplen Sklerose** zu.

Hier sind sowohl bei den ziemlich seltenen, vollentwickelten oder „klassischen“ Formen, als auch bei den so überaus häufigen atypischen und rudimentären Fällen, Opticusveränderungen wohl meistens zu finden. Bald betreffen diese nur das eine, bald beide Augen und rufen entweder Amaurose oder Amblyopie, oder mehr oder weniger zirkumskripte Ausfälle im Gesichtsfelde hervor. Solche Skotome können zentral oder peripher angeordnet sein, haben aber meistens eine recht unregelmässige Gestalt. Ferner sind die Sehstörungen in ihrer Intensität äusserst variabel und können sogar wieder vollständig verschwinden. Der ophthalmoskopische Aspekt der Augenhintergrundsveränderungen ist ein recht verschiedener, worauf uns besonders die Studien von Uhthoff, Parinaud, Bruns und Stölting hingewiesen haben: nur ausnahmsweise hat die Papille das Aussehen der optischen Neuritis (hyperämisch, etwas prominierend, trüb, mit erweiterten Gefässen), meistens ist sie im Gegenteile flach und grau, grauweiss oder porzellanweiss verfärbt. Auffällig ist der Umstand, dass die ophthalmoskopische Veränderung fast nie den Sehnerv in toto betrifft, sondern sich gewöhnlich, selbst in den Spätstadien auf eine Hälfte beschränkt, in der Regel die temporale. Diese verschiedenen Anomalien tragen wohl dazu bei, den Kranken den eigentümlich matten Blick zu geben, der schon Charcot aufgefallen war, als er sich ausdrückte: „ces malades ont le regard vague“. Zum Glücke äusserst selten sind die Fälle, wo ein die multiple Sklerose komplizierender Hydrops ventriculorum zu differentialdiagnostischen Schwierigkeiten gegenüber dem Hirntumor führt. In derartigen Fällen kommt es nämlich zu Hirndrucksymptomen (kontinuierlichem Kopfweh, Stauungspapille usw.), die aber im allgemeinen nicht so hochgradig und namentlich nicht so progressiv sind, wie bei intrakranialer Geschwulstbildung.

Unter den Augenmuskelstörungen der multiplen Sklerose nimmt der Nystagmus die erste Stelle ein. In den ersten Stadien

der Krankheit muss auf ihn gefahndet werden, dadurch, dass man den Patienten extrem lateralwärts oder herauf oder herunter blicken lässt; dabei werden wir natürlich nur ein offenkundiges Augenzittern bei der Diagnose der Sclerosis multiplex zu veranschlagen haben, nicht die sog. nystagmiformen Zuckungen, die auch beim Gesunden durch forciertes Seitwärtsblicken zuweilen auftreten. Der Nystagmus der multiplen Sklerose ist ein dynamischer Nystagmus, ein Intentionsnystagmus, dessen Intensität mit der Ausgiebigkeit der Bewegung sich steigert. Fast stets wird man einen lateralen, seltener einen vertikalen Nystagmus beobachten. Als Rarität wird auch ein rotatorischer Nystagmus beschrieben.

Sonstige Augenmuskelstörungen sind weniger konstant; nach Dejerine und Thomas würden sie sich nur in einem Sechstel der Fälle vorfinden. Gewöhnlich handelt es sich um isolierte Lähmungen der äusseren Augenmuskeln. Am häufigsten betroffen ist der Abducens, seltener der Oculomotorius. Drei Fälle von totaler Ophthalmoplegie hat Oppenheim gesehen. Alle diese Lähmungen pflegen langsam und allmählich sich einzustellen und können später wieder verschwinden; sie gehen mit Diplopie und Strabismus einher. Nach Kunn soll übrigens der Strabismus der multiplen Sklerose nicht immer der Ausdruck einer Augenmuskellähmung sein, sondern die Folge von sklerotischen Herden, welche die Assoziationsbahnen zwischen den einzelnen Augenmuskelkernen unterbrechen. Dieser Strabismus wäre also lediglich eine Assoziationsstörung der Augenbewegungen.

Miosis, Pupillenungleichheit, Akkommodationsschwäche kommen gelegentlich einmal vor. Häufiger konstatiert man den Hippus, sowie abnorm lebhafte Pupillenreflexe, was nach Parinaud dem für multiple Sklerose so charakteristischen Intentionszittern der Gliedmassen und der Reflexsteigerung an den Skelettmuskeln zu homologisieren wäre.

Was den Augensymptomen der multiplen Sklerose eine besondere diagnostische Bedeutung verleiht, ist der Umstand, dass sie bei der schleichenden Entwicklung der Krankheit, die ja die gewöhnlichste Art ihres Verlaufes darstellt, als „vorpostenartige Erscheinungen“, wie Oppenheims treffender Ausdruck lautet, den sonstigen Anomalien, vor allem dem Eintritte spastischer Erscheinungen an den Beinen, vorausgehen. Dies gilt sowohl von den Augenmuskelstörungen mit Doppelsehen, als auch von den Opticusveränderungen, welche nach meinen Erfahrungen sehr oft im Anfange irrtümlich als retrobulbäre Neuritis aufgefasst werden.

Im Zusammenhange mit der multiplen Sklerose verdient die sog. **„Westphalsche Pseudosklerose"** Erwähnung, ein seltenes Leiden, bei dem (mindestens mit unseren bisherigen Methoden) im Zentralnervensystem entweder überhaupt kein abnormer Befund erhoben, oder aber höchstens ein ganz geringer Grad von diffuser Gliavermehrung konstatiert wird, während das klinische Bild demjenigen der multiplen Sklerose ausserordentlich ähnelt. Jedoch werden bei der Pseudosklerose der Nystagmus und die Opticusveränderungen regelmässig vermisst, dagegen andere okuläre Symptome beobachtet, nämlich erstens eine eigentümliche Verlangsamung der Augenbewegungen und zweitens (jedenfalls bei einem namhaften Teile der Fälle) ein eigentümlicher grüner Ring um die Cornea. Dieser besteht aus einem Pigmente, für dessen Entstehung wahrscheinlich eine auch dem übrigen Symptomenkomplexe zugrundeliegende Entwicklungsstörung der Leber verantwortlich zu machen ist.

Über die Augenstörungen bei **hereditären Ataxien** wollen wir uns, entsprechend der Seltenheit dieser Zustände, kurz und bündig fassen: Bei Friedreichscher Krankheit ist der Nystagmus ein beinahe konstantes Phänomen. In den Frühstadien fehlt er allerdings meistens; gewöhnlich erscheint er nach 3—5jährigem Bestande, zuweilen erst später, nur sehr seltene Fälle lassen ihn ganz vermissen. Es handelt sich in der Regel um einen dynamischen Nystagmus horizontalis, fast niemals um einen statischen, d. h. auch in der Ruhe vorhandenen Nystagmus. Augenmuskellähmungen sind äusserst selten. Die Pupillenreaktionen habe ich in über 20 untersuchten Fällen stets intakt gefunden. Marie hat jedoch Fälle beschrieben, die starre Pupillen, Opticusatrophie und Gesichtsfeldeinengung gehabt haben sollen. Da sich diese Fälle auch durch Steigerung der Patellarreflexe, relativ spätes Erkrankungsalter und einige andere klinische Eigentümlichkeiten von dem geläufigen Bilde der Friedreichschen Krankheit unterschieden, hat er versucht, ihnen als „hérédoataxie cérébelleuse" den Wert einer besonderen Krankheitseinheit zu vindizieren, wogegen sich aber grosse Bedenken erheben, auf die ich hier wohl nicht einzugehen brauche.

Von der **Gehirnarteriosklerose** ist nur zu sagen, dass hochgradige Erkrankungen neben körperlichem Verfall, prämaturer Senilität, lückenhaftem Intelligenzdefekt etc. sehr oft eine Pupillenträgheit für Licht, Akkommodation und Konvergenz zeigen. Dagegen kann der häufigste Folgezustand der Arteriosclerosis cerebralis, die **Gehirnhämorrhagie**, je nach ihrem Sitze zu einer ganzen Anzahl der in den beiden ersten Vorlesungen studierten Syndromen führe, zu konjugierter

Ablenkung, zu Hemiplegia alternans oculomotoria oder abducento-facialis, zu Hemianopsien usw. Ähnliche Erscheinungen können auch **Thrombosen** oder **Embolien der Gehirnarterien** hervorrufen. Bei der oft ziemlich schwierigen Differentialdiagnose zwischen Hirnblutung und Hirnerweichung kann übrigens, beiläufig gesagt, gelegentlich einmal die ophthalmoskopische Untersuchung wertvolle Aufschlüsse geben; nämlich dann, wenn Netzhautblutungen, Retinitis albuminurica oder Embolie der Arteria centralis retinae zu konstatieren sind. Letzterer Befund spricht für den analogen Vorgang im Gehirne, die beiden ersteren Anomalien für Haemorrhagia cerebri.

Charakteristische Erscheinungen macht die **Thrombose des Sinus cavernosus;** nämlich Exophthalmus, Lidödem, Cyanose der Orbital- und Stirngegend, Neuralgia frontalis, Dilatation der Netzhautvenen, eventuell auch „Papilloretinitis haemorrhagica"; auch Augenmuskellähmungen kommen vor. Stauungspapille wurde auch bei **Thrombosen anderer Duralsinus** beobachtet, ist jedoch bei Cavernosusthrombose am häufigsten. Am wenigsten ist sie bei Transversusthrombose zu erwarten.

IV.

Unter den akuten Entzündungen des Gehirns, welche auch die okulären Apparate tangieren, wären zunächst gewisse Formen der **Heine-Medinschen Krankheit** zu nennen. Wir fassen unter dieser Bezeichnung Krankheitszustände zusammen, welche in stürmischer Weise den jugendlichen Organismus befallen, um sich alsbald in bestimmten Teilen des Zentralnervensystems zu lokalisieren und dort zu charakteristischen entzündlichen Herden mit anschliessenden Degenerationsprozessen zu führen; ca. 90% dieser Fälle gehen mit rein spinalen Läsionen einher und fallen unter den Begriff der Poliomyelitis anterior acuta infantum. Fälle, bei denen aber auch Augenmuskeln, sowie Facialis und Hypoglossus gelähmt werden, greifen natürlich über den Rahmen der Poliomyelitis hinaus in das Gebiet der Polioencephalitis hinüber. Eine selbständigere nosologische Einheit stellt die Wernickesche **Polioencephalitis superior haemorrhagica** dar. Bei diesem interessanten Krankheitszustand erkranken die Patienten plötzlich mit Kopfweh, Schwindel, Erbrechen, Benommenheit und Schlafsucht, und dabei entwickelt sich eine rasch fortschreitende, schliesslich beinahe totale Ophthalmoplegie. Der Gang ist hochgradig ataktisch. Zittern ist fast regelmässig, choreatische Unruhe zuweilen zu konstatieren. Das Leiden, das meistens schwere Alkoholiker mittleren Alters befällt, aber auch auf Grund von

Fleischvergiftung vorkommen soll, pflegt binnen 1—2 Wochen unter zunehmender Benommenheit und Herzschwäche zum Tode zu führen. Heilungen sind selten. Bei der Obduktion findet man in der Umgebung des dritten Ventrikels und des Aquaeductus Sylvii, besonders in der Gegend der Augenmuskelkerne, eine heftige hämorrhagische Entzündung.

Dieser akut-progressiven Ophthalmoplegie stellen wir die **Ophthalmoplegia chronica progressiva** von Graefe gegenüber, die man auch als die „obere Bulbärparalyse“ bezeichnet, weil sie, abgesehen von der frontaleren Lokalisation ihrer Läsionen, ein Analogon zur gewöhnlichen progressiven Bulbärparalyse darstellt, mit der sie sich auch kombinieren kann. Es handelt sich um eine unaufhaltsam fortschreitende allmähliche atrophische Lähmung der verschiedenen Augenmuskeln infolge Entartung ihrer Kerngebiete im Hirnstamme, welche natürlich das Leben nicht bedroht, solange keine Kombination mit Glossopharyngolabialparalyse stattfindet. Von derjenigen progressiven Ophthalmoplegie, die ein selbständiges, primärdegeneratives Leiden darstellt, müssen selbstverständlich die schon erwähnten Formen auseinandergehalten werden, die bei Hirnlues, Tabes, Paralyse und multipler Sklerose vorkommen.

Fig. 44. Hydrocephalus congenitus.
(Aus: Bing, Lehrbuch der Nervenkrankheiten. Berlin-Wien. Urban u. Schwarzenberg 1913.)

Eine reichliche Ausbeute okulärer Begleiterscheinungen liefert das weite Gebiet der Missbildungen und der angeborenen oder frühzeitig erworbenen Defektzustände des Gehirns.

Der **Hydrocephalus congenitus** hat eigenartige morphologische Rückwirkungen auf das Auge. Das Orbitaldach ist so stark in die Augenhöhle herabgedrückt, dass man es zuweilen palpieren kann; es drängt den Bulbus nach unten und vorne. Das Oberlid kann diesen letzteren infolgedessen nur unvollständig decken, ein grosses Stück Sklera liegt beständig zutage. Dafür reicht die Palpebra inferior zu weit herauf, oft bis über den Äquator des Augapfels, und die über den Unterlidsaum emportauchende obere Hornhautpartie ergibt das Bild der „aufgehenden Sonne“ (siehe Fig. 44). Ob, wie Henoch meint, auch Lähmungen der Musculi recti superiores im Spiele sind, ist fraglich. —

Die Pupillen sind wohl meistens erweitert und lichtstarr, doch kommen auch Verengerung und normale Reaktion vor; Anisokorie ist dagegen ein aussergewöhnliches Symptom. — Der Opticus ist zuweilen (aber viel seltener als man es erwarten sollte!) der Sitz einer Stauungspapille bzw. konsekutiver Atrophie. — Nystagmus ist häufig, in der Regel langsam und horizontal; halbseitigen Nystagmus sah Ibrahim. Auch Strabismus (meistens convergens) ist oft zu konstatieren.

Der **nichtangeborene Hydrocephalus des Kindesalters** ist am häufigsten meningitischen Ursprungs, was sich klinisch durch das akute Einsetzen mit Fieber, Nackenstarre und Krämpfen kundgeben kann. Bei ganz jungen Kindern ist der Symptomenkomplex demjenigen des kongenitalen Wasserkopfes identisch; nur bei Kindern jenseits des zweiten Lebensjahres bedingt die bereits eingetretene feste Verwachsung von Nähten und Fontanellen ein vom Hydrocephalus congenitus deutlich abweichendes Krankheitsbild. In der Regel reagiert der Schädel auf die Drucksteigerung in seinem Innern mit abnorm raschem Wachstum, doch werden so monströse Dimensionen wie bei Wasserköpfen der ersten Lebensperiode auch nicht annähernd erreicht und ebensowenig kommt die typische Augenstellung zustande. Um so intensiver machen sich dafür die Wirkungen der intrakraniellen Drucksteigerung geltend, also auch Stauungspapille und Sehnervenatrophie.

Fig. 45. Turmschädel mit Strabismus convergens.

Die als **„Turmschädel"** bekannte angeborene Kopfanomalie darf nicht mit dem echten Hydrocephalus verwechselt werden. Sie kombiniert sich fast nie mit Idiotie, dagegen gelegentlich mit Exophthalmus, Strabismus, oft auch mit Erblindung durch Opticusatrophie, worauf von Hirschberg-Grunmach u. a. hingewiesen wurde. Neuerdings wird übrigens ein Zusammenhang zwischen Hydrocephalus und Turmschädel von Meltzer verfochten; nach diesem Autor wäre die Schädeldeformität die Reaktion rachitiskranker Schädelknochen auf einen mässigen hydrocephalischen Druck. Demgegenüber konnte Oppen-

heim in einem Falle den Turmschädel sicher auf Geburtstrauma bei Beckenenge zurückführen. (Siehe Fig. 45 und 46.)

Pathogenetisch nicht ganz einheitlich sind diejenigen Defekte im Bereiche der Augenmuskelnerven, für deren Zusammenfassung unter der Bezeichnung **„infantiler Kernschwund“** im Jahre 1892 Möbius eingetreten ist. Denn schon bald darauf zeigte Kunn, dass dabei zwei Gruppen zu unterscheiden sind, nämlich: 1. Agenesien der Ursprungs-

Fig. 46. Turmschädel mit partieller Opticusatrophie.

kerne von Augenmuskelnerven, und 2. frühzeitige Atrophien dieser letzteren. Es dürfte übrigens auch für die frühzeitige Atrophie ein kongenitales Manko die Vorbedingung sein. Die kongenitalen Defekte betreffen weitaus am häufigsten äussere Augenmuskelnerven, namentlich den Levator palpebrae superioris. Das Krankheitsbild der „kongenitalen Ptosis“ (ein- oder doppelseitig) kommt besonders oft zur Beobachtung. Es kann auch durch Defekt der pontinen Blickcentren eine angeborene Aufhebung der Seitwärtsbewegungen der Augen bedingt sein,

die sog. „kongenitale Pleuroplegie“ von Schapringer. Ferner kommen vor: totale Ophthalmoplegia externa, Abducenslähmung, Rectus superior -Lähmung, einzeln oder kombiniert, unilateral oder bilateral, symmetrisch oder unsymmetrisch. Häufig ist die Kombination mit Astigmatismus, Amblyopie, Mikrophthalmus, Epikanthus, Coloboma iridis. Anatomische Untersuchungen von Heubner, Siemerling, Dejerine, Gauckler, Roussy u. a. haben die totale und partielle Agenesie der

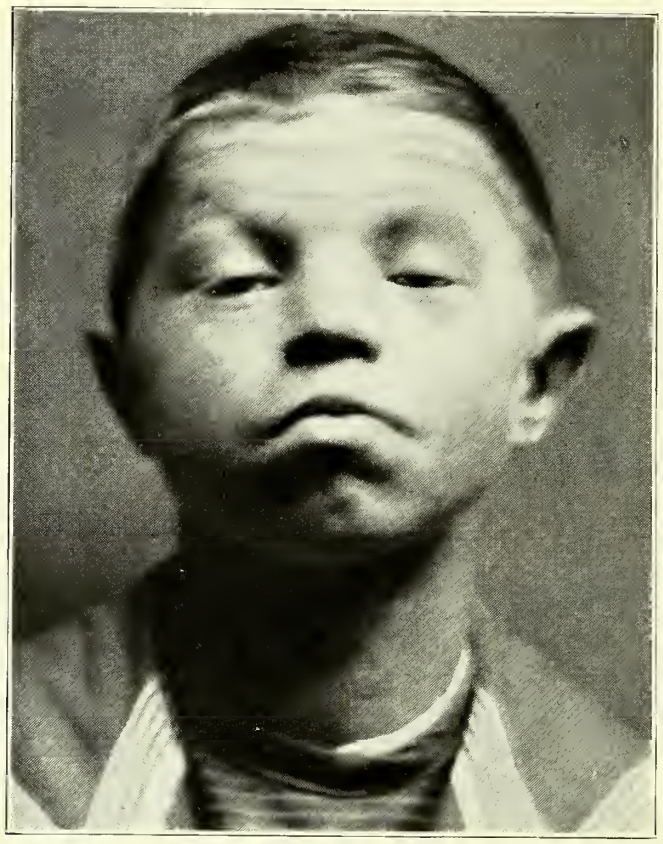

Fig. 47. Kongenitale Ptosis. Die Lidspalte wird durch andauernde Kontraktion des Frontalis etwas offengehalten. Sonstige Missbildungen bei diesem Patienten: dreifache Zahnreihe, ogivaler Gaumen, Ohrläppchenverwachsung, excentrische Pupillen, Naevi vasculosi.

in Betracht kommenden motorischen Kerngebiete nachzuweisen vermocht. (Siehe Fig. 47 und 48.)

Dass bei den **infantilen Zerebrallähmungen** und bei den **enzephalopathischen Idiotien** Strabismus äusserst häufig zu finden ist, dass dabei ferner die obenerwähnten okulären Stigmata degenerationis nicht selten vorgefunden werden, ist so bekannt, dass ich darauf nicht näher einzugehen brauche. Eine Sonderstellung nimmt aber die **amaurotische Idiotie** ein, ein exquisit familiäres Leiden, das 1887 vom New-Yorker Neurologen Sachs in seiner klinischen Eigenart erkannt wurde, nachdem 6 Jahre vorher der englische Ophthalmologe Warren Tay die für die Affektion pathognomonische Veränderung des Augenhinter-

grundes als erster gesehen und beschrieben hatte. Es betrifft so gut wie ausschliesslich Kinder von polnisch-jüdischer Abstammung.

In typischen Fällen verfällt der bis dahin normale Säugling einem zunehmendem Torpor, bis er schliesslich fast dauernd in völliger Apathie und Regungslosigkeit daliegt, wobei aber Atmung, Herzschlag und Nahrungsaufnahme zunächst noch ungestört sind. Die ganze Muskulatur

Fig. 48. Kongenitaler Lagophthalmus durch Facialisdefekt. Überdies schwere Missbildungen an Hand und Ohr.

ist anfangs erschlafft, später aber treten spastische Erscheinungen auf, zunächst anfallsweise, später in Form einer kontinuierlichen Rigidität. Zuletzt leidet auch die Nahrungsaufnahme, und das Kind stirbt vor Ablauf des zweiten Lebensjahres.

Parallel mit den progressiven psychischen und motorischen Störungen geht die Erblindung an einer eigentümlichen Veränderung des Augenhintergrundes einher. Schon in den Initialstadien des Leidens bemerkt

man, dass der Säugling zwar durch Lichteinfall in seine Augen zu gewissen Reaktionen angeregt werden kann, seinen Blick jedoch der Lichtquelle nicht mehr exakt zuwendet; die Pupillenreflexe werden träge und erlöschen im Verlaufe des Leidens schliesslich ganz. Die ophthalmoskopische Untersuchung deckt eine schon im Frühstadium äusserst deutliche Veränderung der Macula lutea auf: es handelt sich um eine, an beiden Fundus symmetrisch ausgeprägte, hofartig den gelben Fleck umgebende, das Kaliber der Papilla nervi optici nur wenig überschreitende

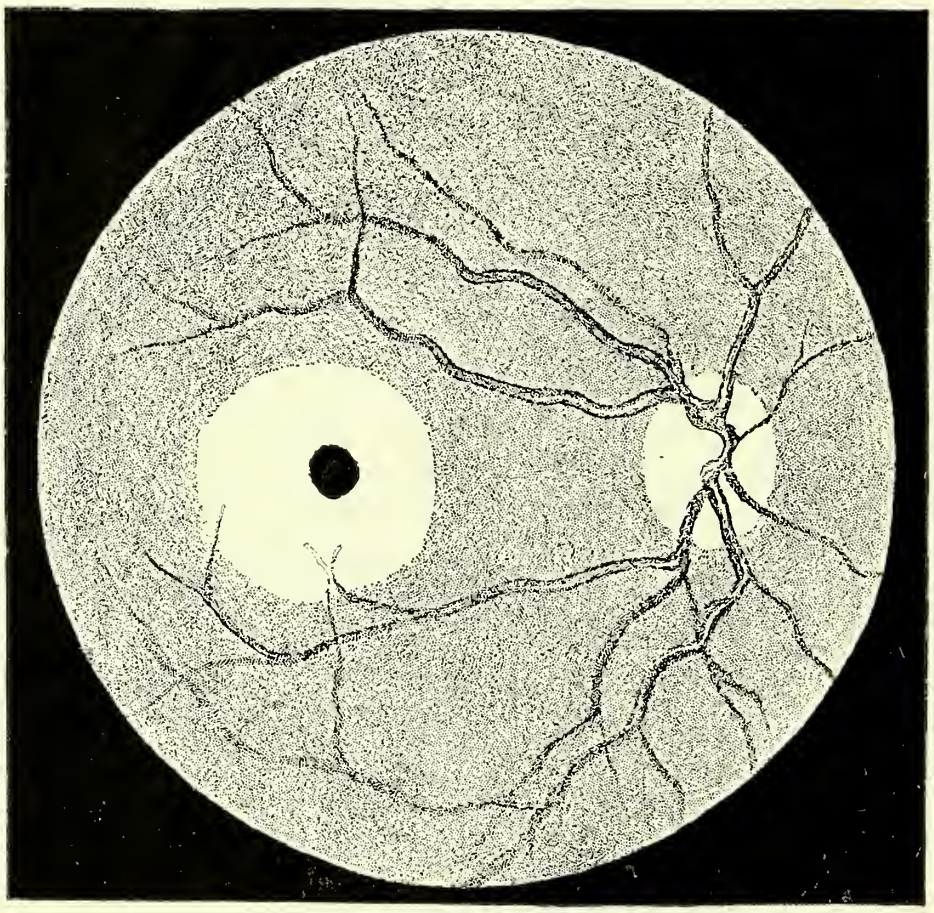

Fig. 49. Augenhintergrund bei amaurotischer Idiotie. (Nach Sachs.)

Trübung der Retina. Sie ist von grauweissem, gelblichweissem, bläulichweissem, zuweilen auch porzellanweissem Kolorit, und trägt in ihrem Centrum einen kleinen kirschroten Punkt (siehe Fig. 49). Im Verlaufe der Erkrankung kommt es dann noch zu einer zunehmenden Abblassung des Sehnerven, die schliesslich in totale Opticusatrophie ausgeht. Beim erblindeten Kinde tritt dann häufig Nystagmus auf; auch Strabismus ist zuweilen beobachtet worden.

Die pathologische Anatomie der Tay-Sachsschen Krankheit ist sehr genau bekannt. Die gesamte graue Substanz des Gehirns und Rückenmarks zeigt eine fortschreitende Entartung aller Nervenzellen.

Auch die Retinazellen der Macula und ihrer Umgebung sind vom Entartungsprozesse ergriffen, wodurch sie undurchsichtig werden: daher der weisse Kreis um die Fovea centralis. Nur in letzterer selbst (wo bekanntlich, keine Ganglienzellen sich finden), scheint die Chorioidea

Fig. 50. Mongoloide Idiotie.

(Aus: Bing, Lehrbuch der Nervenkrankheiten. Wien-Berlin. Urban u. Schwarzenberg 1913.)

nach wie vor durch und imponiert durch Kontrastwirkung als Tays „cherry-red spot".

Bevor wir die Idiotien verlassen, sei noch erwähnt, dass im Bilde der sog. **„mongoloiden Idiotie"** die schiefen Schlitzaugen mit Epikanthus, mit gerötetem Lidrande und ohne Wimpern, dagegen mit starken Brauen eine prägnante Rolle spielen (siehe Fig. 50).

Bei der **Epilepsie,** an deren Natur als eine organische Gehirnerkrankung und nicht als eine „Neurose" heute kein Einsichtiger mehr zweifelt, kommt okulären Symptomen keine wesentliche Bedeutung

zu. Ich möchte jedoch die sog. „optische Aura“ nicht unerwähnt lassen, die gelegentlich dem epileptischen Anfall vorausgeht. Der Kranke nimmt plötzlich dunkle Flecken, positive Skotome, im Gesichtsfelde wahr, oder im Gegenteile Flammen, Blitze, Funken, Feuerkugeln, oder er sieht alles in einer bestimmten Farbe (gewöhnlich rot), was man als „vision colorée“ beschrieben hat, oder aber in verändertem Massstabe — Makropsie und Mikropsie. Im Anfalle selbst sind zunächst (d. h. während des tonischen Stadiums) die Augen entweder starr vorwärts oder unter festgeschlossenen Lidern nach oben gerichtet, die Pupillen gewöhnlich verengt und reaktionslos; erst im zweiten, klonischen Stadium des Anfalls pflegen sie sich maximal zu erweitern. Hier kommt es auch zuweilen zu kleinen Blutaustritten in die Conjunctivae. Selten sind nach dem Anfalle zurückbleibende, aber nach 1—2 Tagen wieder verschwindende Augenmuskelparesen, ein „postparoxysmaler Strabismus“, noch viel seltener die transitorische „postepileptische Blindheit“.

Diese anfallsweise auftretenden Augensymptome der Epilepsie leiten uns zu denjenigen über, die bei verschiedenen Abarten der **Migräne** vorkommen, und mit deren Besprechung diese Ausführungen ihren Abschluss finden sollen. Die Migräneanfälle beruhen auf Gefässkrämpfen im Gehirn; wo diese Gefässkrämpfe in besonders starkem Masse optische Zentren befallen, kommt es zu der von Charcot und Féré isolierten „Migraine ophtalmique“. Eine der häufigsten Verlaufsformen dieser Augenmigräne ist folgende: der Kranke hat plötzlich eine eigenartige Lichtempfindung, indem entweder Flammen, Funken und Blitze vor seinen Augen sich bewegen, oder aber, unter Verdunkelung der zentralen Partien des Gesichtsfeldes, in dessen Peripherie leuchtende Zacken auftauchen, die bald auseinanderrücken, bald sich einander nähern, bald zahnradartig rotieren, bald zu erlöschen scheinen, bald in allen Farben des Regenbogens schillern, jedoch die Wahrnehmung der umgebenden Objekte zunächst nicht unmöglich machen. Man spricht von „Scotoma scintillans“, „Flimmerskotom“, oder auch von „Teichopsie“ (τεῖχος = der Wall), weil die Zackenfiguren an den Plan einer Citadelle nach Vaubans Manier erinnern.

Die Lichterscheinungen, die meistens nur eine Hälfte des Gesichtsfeldes einnehmen, verschwinden nach einigen Minuten, um gewöhnlich einer transitorischen Hemianopsie, eventuell auch einer vorübergehenden Amaurose Platz zu machen, woran sich dann der gewöhnlich sehr heftige Halbseitenkopfschmerz, der Brechreiz, die Hinfälligkeit, kurz: die gewöhnlichen Migränesymptome anschliessen. Der Psychiater Jolly und

der Astronom Airy haben sehr gute Schilderungen und Abbildungen ihrer eigenen Augenmigräneanfälle und Flimmerskotome geliefert. Die „Migraine ophtalmique“ kann auch ohne die geschilderten entoptischen Erscheinungen mit blosser passagerer Hemianopsie oder „Amaurosis fugax“ einsetzen. Einer meiner Patienten, ein Realschüler, bemerkte z. B. in der Schule das Eintreten der Hemianopsie daran, dass er plötzlich statt der beiden Wandtafeln nur noch die linke sah; gleich darauf schliefen ihm die rechte Hand und die rechte Zungenhälfte ein und es trat der linksseitige Stirnschmerz auf. — Ausnahmsweise können auch die okulären Symptome, statt, wie in der Regel, beide, ausnahmsweise nur das eine Auge betreffen. Endlich ist in gewissen Fällen, die Piorry als „Migraine irienne“ bezeichnet hat, eine intensive Druckempfindlichkeit des einen Auges zu konstatieren. Antonelli und Siegrist haben während des Anfalles von Hemicrania ophthalmica einen Krampf der Retinagefässe ophthalmoskopisch festzustellen vermocht. — Nach wiederholten Anfällen sind in vereinzelten Fällen persistierende Hemianopsien oder kleinere Gesichtsfelddefekte beschrieben worden; es handelte sich meistens um ältere Patienten.

Wie die Augenmigräne das Sehorgan selbst, so zieht die ophthalmoplegische Migräne, die Möbius als „periodische Oculomotoriuslähmung“ bezeichnet hat, dessen Muskulatur in Mitleidenschaft. Der Anfall beginnt wie eine Hemicrania simplex, die sich jedoch in der Regel durch grosse Heftigkeit und lange Dauer — bis zu 14 Tagen! — auszeichnet, geht aber dann in eine (meist totale, doch auf die verschiedenen Muskelästchen unregelmässig verteilte) Oculomotoriuslähmung über. Letztere ist der Seite des Kopfschmerzes homolateral und hält gewöhnlich mehrere Wochen lang an, während der Schmerz mit dem Auftreten der Ophthalmoplegie zu verschwinden pflegt. Trochlearis und Abducens sind nur selten mitbetroffen.

Literatur.

(Auswahl.)

Bach, L., Experimentelle Untersuchungen und Studien über den Verlauf der Pupillar- und Sehfasern, nebst Erläuterungen über die Physiologie und Pathologie der Pupillarbewegungen. Deutsche Zeitschr. f. Nervenheilk. XVII. 1900.

Derselbe, Die pathologische Anatomie der reflektorischen Pupillenstarre. Zeitschr. f. Augenheilk. XV. 1906.

Derselbe, Pupillenlehre. Berlin. Karger 1908.

Bernheimer, St., Die Innervation der vom Oculomotorius versorgten Muskeln. Arch. f. Ophth. XLIV. 1897.

Derselbe, Die Reflexbahnen der Pupillarreaktion. Arch. f. Ophth. XLVII. 1898.

Derselbe, Die Wurzelgebiete der Augennerven, ihre Verbindungen und ihr Anschluss an die Gehirnrinde. Graefe-Saemischs Handbuch der ges. Augenheilkunde. 2. Auflage. Bd. I. I. Teil. Leipzig. Engelmann 1910.

Bing, R., Kompendium der topischen Gehirn- und Rückenmarksdiagnostik. 2. Auflage. Berlin-Wien. Urban & Schwarzenberg 1911.

Derselbe, Lehrbuch der Nervenkrankheiten. Berlin-Wien. Urban & Schwarzenberg 1913.

Bumke, O., Die Pupillenstörungen bei Geistes- und Nervenkrankheiten (Physiologie und Pathologie der Irisbewegungen). 2. Auflage. Jena. Fischer 1911.

Corning, H. K, Lehrbuch der topographischen Anatomie. 3. Auflage. Wiesbaden. Bergmann 1911.

Dejerine, J., Sémiologie du système nerveux. Traité de Pathologie générale de Bouchard. Bd. V. Paris. Masson 1901.

Dufour, M., Sur la vision nulle dans l'himiopie. Revue médicale de la Suisse romande. 1889.

Edinger, L., Vorlesungen über den Bau der nervösen Zentralorgane. 8. Auflage. Bd. I. Leipzig. Vogel 1911.

Erb, W., Krankheiten des Rückenmarks und des verlängerten Marks. Handb. d. spez. Pathol. u. Therapie. Herausg. v. Ziemssen. Bd. XI. 2. Teil. Leipzig. Vogel 1878.

Fuchs, E., Lehrbuch der Augenheilkunde. 7. Auflage. Leipzig-Wien. Deuticke 1898.

Heddaeus, Semiologie der Pupillarbewegung. Graefe-Saemischs Handbuch der ges. Augenheilkunde. 2. Auflage. Bd. IV. I. Teil. Leipzig. Engelmann 1904.

Henschen, S. E., Zentrale Sehstörungen. Handbuch der Neurologie. Herausg. v. Lewandowsky. Bd. I. 2. Teil. Berlin. Springer 1910.

Hess, C., Untersuchungen über die Ausdehnung des pupillomotorisch wirksamen Bezirkes der Netzhaut und über die pupillomotorischen Aufnahmeorgane. Arch. f. Augenheilk. LVIII. 1907.

Hess, C., Untersuchungen zur Physiologie und Pathologie des Pupillenspiels. Arch. f. Augenheilk. LX. 1908.

Inouyé, T., Die Sehstörungen bei Schussverletzungen der kortikalen Sehsphäre Leipzig. Engelmann 1909.

Knoblauch, A., Klinik und Atlas der chronischen Krankheiten des Zentralnervensystems. Berlin. Springer 1909.

Kopp, J., Ein Fall von Porencephalo-Hydrocephalia etc, eine klinische Studie über traumatische Porencephalie und Hydrocephalie. Deutsche Zeitschr. f. Chir CXVI. 1912.

Minkowski, M., Experimentelle Untersuchungen über die Beziehungen der Grosshirnrinde und der Netzhaut zu den primären optischen Zentren. Arbeiten aus d. hirnanatom. Institut Zürich VII. 1913.

Moeli, C., Über die reflektorische Pupillenstarre bei der progressiven Paralyse. Arch. f. Psych. XVIII. 1887.

v. Monakow, C., Gehirnpathologie. 2. Auflage. Wien. Hölder 1905.

Derselbe, Theoretische Betrachtungen über die Lokalisation im Zentralnervensystem, insbesondere im Grosshirn. Ergebnisse d. Physiol. Herausg. v. Asher und Spiro. XIII. 1913.

Oppenheim, H., Lehrbuch der Nervenkrankheiten. 5. Auflage. Berlin. Karger 1908.

Prévost, J. L., De la déviation conjuguée des yeux. Thèse de Paris. 1868.

Redlich, E. und Bonvicini, G., Über das Fehlen der Wahrnehmung der eigenen Blindheit bei Hirnkrankheiten. Leipzig-Wien. Denticke 1908.

Robertson, A., On the physiology of the iris. Lancet. I. 1870.

Schieck, F., Die Genese der Stauungspapille. Wiesbaden. Bergmann 1910.

Schmidt-Rimpler, Die Erkrankungen des Auges im Zusammenhang mit anderen Krankheiten. Wien. Hölder 1899.

Schwarz, O., Die Bedeutung der Augenstörungen für die Diagnose der Hirn- und Rückenmarkskrankheiten. Berlin. Karger 1898.

Siemerling, E. und Oppenheim, H, Beitrag zur Pathologie der Tabes. Arch. f. Psych. XVIII. 1887.

Uhthoff, Die Augenveränderungen bei Vergiftungen und Erkrankungen des Nervensystems und des Gehirns. Graefe-Saemischs Handbuch der ges. Augenheilk. 2. Auflage. Bd. XI. Leipzig. Engelmann 1904.

Villiger, E., Gehirn und Rückenmark. 3. Auflage. Leipzig. Engelmann 1912.

Wernicke, C., Gesammelte Aufsätze. Berlin. Fischer-Kornfeld 1893.

Wilbrand, H. und Saenger, A., Die Neurologie des Auges. Wiesbaden. Bergmann 1899—1912.

Wolff, G., Zur Frage der Lokalisation der reflektorischen Pupillenstarre. Deutsche Zeitschr. f. Nervenheilk. XXI. 1901.

Sachregister.

A.

Abducens 7 ff.
Abducenslähmung 21 ff.
Absolute Pupillenstarre 30.
Agnosie 47 ff.
Akromegalie 52.
Akustische Agnosie 47.
Alexie 48 ff.
Amaurose 23.
Amaurosis fugax 89.
Amaurotische Idiotie 84.
Amaurotische Tabes 75.
Aneurysma 42, 72.
Apoplexie 19.
Area striata 38 ff., 46 ff., 56 ff.
Argyll Robertsonsches Phänomen 30 ff., 74 ff.
Armplexuslähmung 16.
Augenmuskeln, Funktion 16.

B.

Bárányscher Versuch 25 ff.
Bellsches Phänomen 20.
Bitemporale Hemianopsie 41.
Blickcentrum 17 ff.
Blinder Fleck 52.

C.

(Siehe auch K.)

Carrefour sensitif 49.
Centrum ciliospinale 13.
Chiasma 34 ff.
Chorioidealtuberkel 71.
Ciliarmuskel 11.
Corpus geniculatum laterale 28, 35 ff., 61.
Corpus geniculatum mediale 35.
Corpora quadrigemina 27 ff.
Cuneus 36.

D.

Degeneratio adiposo-genitalis 52.
Deitersscher Kern 27.
Déviation conjuguée 18 ff., 27, 50, 72.
Dilator pupillae 13.
Dunkelsehen 59.

E.

Endarteriitis syphilitica 73.
Enophthalmus 14.
Encephalopathische Idiotie 84.
Epilepsie 87.
Exophthalmus 80.

F.

Facialislähmung 20, 23.
Fasciculus longitudinalis posterior 17, 27.
Flimmerskotom 88.
Friedreichsche Krankheit 79.

G.

Ganglion cervicale inferius 14.
Ganglion ciliare 12, 33.
Gehirn —, siehe: Hirn —.
Genickstarre 69 ff.
Gennarischer Streifen 36.
Gratioletsche Sehstrahlung 28, 36 ff.

Grosszelliger Lateralkern 9.
Guddensche Kommissur 35.
Gumma 72 ff.
Gyrus angularis 48.
Gyrus lingualis 36.

H.

Heine-Medinsche Krankheit 80.
Hemiachromatopsie 61.
Hemianopsia horizontalis 60.
Hemianopsie 23, 32, 41 ff., 49 ff., 52 ff.
Hemianopische Pupillenreaktion 45 ff.
Hemianopische Pupillenstarre 45 ff.
Hemiamblyopie 61.
Hemiplegia alternans abducento-facialis 23.
Hemiplegia alternans inferior 23.
Hemiplegia alternans oculomotoria 23.
Hemiplegia alternans superior 23.
Hemiplegie 3 ff.
Hereditäre Ataxie 79.
Hérédoataxie cérébelleuse 79.
Heteronyme Hemianopsie 41 ff.
Hinteres Längsbündel 17, 27.
Hirnabszess 72.
Hirnarterienthrombose 80.
Hirnarteriosklerose 79.
Hirnblutung 79.
Hirndruck 65.
Hirnembolie 80.
Hirnparasiten 72.
Hirnpunktion 67.
Hirnsyphilis 73 ff.
Hirntumor 23, 63 ff.
Homonyme Hemianopsie 44.
Hornerscher Symptomenkomplex 14 ff.
Hydrocephalus acquisitus 82.
Hydrocephalus congenitus 81.
Hypoglossuslähmung 20.
Hypophysenläsionen 51.
Hypophysentumor 41.

I.

Ideomotorische Mydriasis 14.
Infantiler Kernschwund 83.
Infantile Cerebrallähmung 84.
Iridochorioiditis 71.

K.

(Siehe auch C.)

Kalorischer Nystagmus 25.
Keilbeinhöhlenempyem 41.
Keratitis neuroparalytica 71.
Kleinhirntumoren 27, 67.
Kleinzelliger Lateralkern 9, 28.
Kleinzelliger Medialkern 9.
Klumpkesche Lähmung 16.
Kongenitale Pleuroplegie 84.
Kongenitale Ptosis 83.
Konsensuelle Lichtreaktion 30.
Konzentrische Gesichtsfeldeinengung 57.
Kortikale Retina 60.
Kortikales Blickcentrum 17 ff.
Kortikonukleäre Neurone 1 ff.
Kranialautonomes System 2.

L.

Lagophthalmus 20, 71, 85.
Laterale Hemianopsie 44 ff.
Levator palpebrae 3, 9 ff.
Lichtreflex der Pupille 28 ff.
Lues, siehe Syphilis.
Lumbalpunktion 67.
Lymphokinese 25.

M.

Maculacentrum 56.
Magendiesche Schielstellung 27.
Meningitis 19, 23, 52.
Meningitis basilaris gummosa 73.
Meningitis cerebrospinalis epidemica 69 ff.
Meningitis cystica serosa 68.
Meningitis purulenta 69 ff.
Meningitis serosa 68.
Meningitis tuberculosa 69 ff.
Meningoëncephalitis luetica 73.
Metasyphilis 72 ff.
Migräne 88.
Migraine irienne 89.
Migraine ophtalmique 88.
Mongoloide Idiotie 87.
Multiple Sklerose 77 ff.
Musculus ciliaris, levator palpebrae etc., siehe: Ciliaris, Levator palpebrae etc.
Mydriasis 14.

N.

Nasale Hemianopsie 42.
Negatives Skotom 52.
Nervus abducens, oculomotorius etc., siehe: Abducens, Oculomotorius etc.
Neuritis optica 69ff., 73.
„Nichtsehen" 59.
Nichtwahrnehmung eigener Blindheit 58ff.
Nukleo- muskuläre Neurone 1ff.
Nukleosympathische Neurone 1ff.
Nystagmus 25ff., 77ff.

O.

Obere Bulbärparalyse 81.
Objektagnosie 48.
Obliquus inferior 9ff.
Obliquus superior 12.
Occipitalhemianopsie 52ff.
Oculomotorius 6ff.
Oculomotoriuslähmung 20ff
Ophthalmoplegia interna 74.
Ophthalmoplegia chronica progressiva 81.
Ophthalmoplegische Migräne 89.
Opticus 34ff.
Opticusatrophie 75ff.
Optikomotorische Fasern 29.
Optische Agnosie 47.
Optische Aphasie 62.
Optische Aura 88.
Optische Halluzinationen 59.
Orbicularis oculi 20.
Orbicularisphänomen 30.
Orbitalis 13.
Orbitalphlegmone 71.

P.

Pachymeningitis haemorrhagica interna 71.
Paralyse, siehe: progressive Paralyse.
Paralysies parcellaires 76.
Parasyphilis 72ff.
Parietalorgan 7.
Periodische Oculomotoriuslähmung 89.
Plexus opticus 38.
Polioëncephalitis superior haemorrhagica 80.
Pontines Blickcentrum 17ff.
Positives Skotom 52.
Postepileptische Blindheit 88.
Postparoxysmaler Strabismus 88.
Primäre Sehcentren 35.
Progressive Paralyse 74ff.
Pseudobulbärparalyse 19.
Pseudosklerose 79.
Pseudotumoren 69.
Ptosis 3, 23.
Pulvinar thalami optici 28, 35.
Pupillarfasern 29.
Pupillenlähmung 74.
Pupillenstörungen 28ff.

Q.

Quadranthemianopsie 46ff., 59.

R.

Reflektorische Pupillenstarre 30ff, 74ff.
Reflexkollateralen 29, 34.
Rectus externus 13.
Rectus inferior 9ff.
Rectus internus 9ff.
Rectus superior 9ff.
Rindenblindheit 46.
Röntgenuntersuchung 65.

S.

Sclerosis multiplex 77ff.
Scotoma scintillans 88.
Seelenblindheit 47.
Seelentaubheit 47.
Sehfasern 29.
Sehhügel, siehe: Thalamus opticus.
Sehnerv, siehe: Opticus.
Sehrinde 38, 56ff.
Sekundäre Sehbahn 36ff.
Siebbeinzellenempyem 41.
Sinusthrombose 80.
Skotom 40.
Solitärtuberkel 72.
Sphincter pupillae 11.
Stauungspapille 63ff.
Supranukleäre Neurone 1ff.
Symbolagnosie 48.
Sympathicus 1, 14ff.

Sympathikomuskuläre Neurone 1ff.
Sympathische Ptosis 14.
Synkinetische Pupillenreaktionen 30.
Syphilis 72ff.
Syphilitische Spinalparalyse 74ff.

T.

Tabes dorsalis 74ff.
Taktile Agnosie 47.
Tarsalis superior 13.
Tastagnosie 47.
Tay-Sachssche Krankheit 85.
Teichopsie 88.
Thalamus opticus 35ff.
Tractushemianopsie 52ff.
Tractus opticus 34ff.
Trochlearis 6ff.
Turmschädel 82.

U.

Überschüssiges Gesichtsfeld 55ff.

V.

Vicq d'Azyrscher Streifen 36.
Vierhügel 28, 35ff.
Vierhügelläsionen 50.
Vision nulle 59.
Vision obscure 59.

W.

Webersche Lähmung 23.
Wernickesches Phänomen, siehe: hemianopische Pupillenreaktion.
Westphal-Edingerscher Kern 9.
Westphal-Piltzsche Orbicularisphänomen 30.
Westphalsche Pseudosklerose 79.
Wortblindheit 48.

Z.

(siehe auch C.)

Zoster 15.

Druck der Königl. Universitätsdruckerei H. Stürtz A. G., Würzburg.